小切口白内障手术：避免手术并发症的技巧

译者：吴 敏

Reeta Gurung
医疗副院长，Tilganga 眼科中心，加德满都，尼泊尔 . Email: reetagurung@-gmail.com
Albrecht Hennig
项目主管，东区眼保健项目，拉汉，尼泊尔. Email: akhennig@gmx.net

小切口白内障手术(SICS)是一种发展中国家常用的白内障手术技巧。这种技巧常常有较好的手术效果，对于大批量白内障手术很有用。

本文介绍了在 SICS 中如何尽量减少手术并发症。

在开始以前

对于 SICS，如同所有其他白内障手术技术一样，必须对患者进行彻底的术前评估。这将使医生为预期的并发症做好准备——例如晶体脱位或半脱位——并相应地制订手术计划。

在以下这些方面做好患者的术前准备：

- 清洗患者的面部
- 用 5%的聚维酮碘（优碘）滴眼液滴眼（见图 1)
- 用 10%的聚维酮碘（优碘）清洁眼睛周围的皮肤 (见图 2)

其他措施也会有助于降低术后眼内炎的风险：正确洗手、消毒器械的使用、“非接触”技术、结膜下注射抗生素，和在手术结束时眼内注射头孢呋辛。必须精心准备头孢呋辛眼内注射的剂量，因为没有直接可用的制剂。

在开始以前

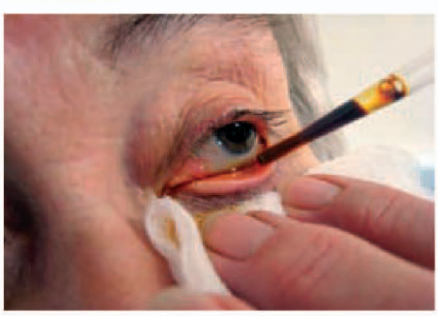

图 1 滴入 5%的聚维酮碘（优碘）滴眼液

图 2 用 10%的聚维酮碘（优碘）清洁眼周围的皮肤

构建隧道

隧道大小

根据预计的核大小和密度确定隧道的大小。例如，年轻患者中未成熟白内障摘除可能只需要一个小隧道，只要足以让人工晶状体（IOL）襻通过。非常大的褐色核则需要一个较大的隧道。这种核有时可以大到 8 毫米直径和 4 毫米厚。但是较大的隧道不应该成为一个问题：如果正确操作的话，即使较大的隧道也是自闭性的，不需要缝合。如果怀疑隧道的自闭效果，术者可以在手术结束时缝合一至两针。如果打结方法正确，同时能够减少任何手术诱导的散光。

构建隧道

- 只有正确的巩膜角膜隧道切口，至少进入透明角膜 1-2mm，才会是自闭切口。
- 在做隧道前进行巩膜烧灼可以降低术前和术后前房积血的风险。
- 应该使用锋利的隧道器械（例如新月形刀和角膜刀）来做隧道。钝的角膜刀会导致 Descemet's 膜剥脱。
- 使用有齿镊固定巩膜会使隧道构建更加容易（图 3）。然而为了避免隧道损伤和渗漏，不应该用镊子抓隧道瓣。
- 为形成半层厚的巩膜角膜隧道切口，新月形刀的方向应该总是与巩膜角膜平面平行。
- 在做切口时，通过观察你能看见新月形刀的清晰程度来判断半层厚的巩膜角膜隧道的深度（图 4）。如果能够非常清楚地看到新月形刀，这说明巩膜层非常薄，新月形刀有可能会穿出巩膜外。（导致所谓的“钮洞”）
- 从钮洞的对侧端开始做一个更深的“反眉形”切口、在更深的平面切开隧道，可以矫正钮洞。
- 如果在做切口时看不见新月形刀，这说明你的手术平面进入巩膜太深；你可能会穿透进入前房角（“提早进入”）。
- 提早进入可能会导致手术并发症，例如虹膜损伤或虹膜根部离断、虹膜脱出和隧道不能自闭。
- 可以通过在隧道的另一端开始做一个更浅的切开来处理提早进入。手术结束时要进行切口缝合。

隧道构建

图 3 用有齿镊固定巩膜

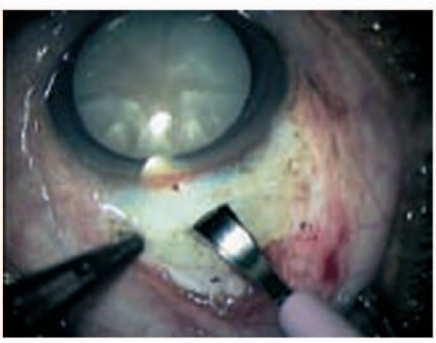

图 4 做巩膜角膜隧道切口

前囊开口

可以通过不同的技巧（例如线状截囊（图 5）、“开罐式”技巧、三角形或 V 形截囊）或撕囊来完成。

囊膜切开容易进行，但会导致难以控制的囊膜撕裂延伸、后囊破裂、玻璃体脱出和人工晶体偏中心。这些问题可以通过小心的水分离来避免，尤其是对于后极性白内障或后圆锥晶体（如果直接把液体注入到囊袋内，这时水分离最有效）。在术中尽量减少器械操作将有助于避免后囊破裂。

最好的囊膜切开方式是连续环形撕囊(CCC)：能够保证长期的、“囊袋内”人工晶体居中性（见图 6）。但 CCC 更难掌握。这种技巧有时需要囊膜染色，并且囊膜开口要足够大才能让核通过。因此在核很大和

小瞳孔的眼中，不可能使用这种技巧。在这种情况下，最好使用线状、三角形或其他的囊膜切开法。

无法完成前囊切开、CCC 过小和牵拉残留的前囊膜会导致后囊破裂。早期识别和处理这些问题对于避免进一步的并发症是很重要的。

前囊开口

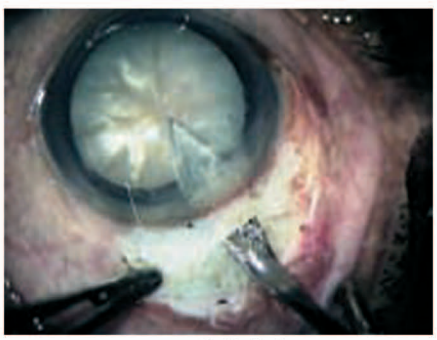

图 5 线状截囊

图 6 连续环形撕囊

娩核

在 SICS 中，可以使用不同的技巧娩核：仅用水压娩核法（使用前房维持器）、水压娩核法加摘除（使用带灌注的圈套器或 Simcoe 套管）、或仅用摘除法（用“鱼钩”针）。这些不同的 SICS 技巧的问题主要是和隧道大小以及核对角膜内皮的接近程度有关。

娩核困难大多数是由于隧道内口太小导致的。在摘除核之前应该检查隧道的内口大小，例如利用粘弹剂针头（见图 7）。如果对隧道大小有疑问，最好在摘除核之前进一步扩大隧道。然而，术者在扩大隧道开口时应该避免切入前房角，因为这样会增加前房积血的风险。

对于患有假性剥脱的患者和悬韧带松弛的老年患者，把核托入前房时（见图 8）要特别小心。

在通过隧道娩核时，必须避免核和角膜内皮的意外接触。否则会出现术后角膜水肿，有时甚至发生角膜内皮失代偿。

为了避免这些角膜问题，你必须在晶体和角膜之间注入足够的粘弹剂以保护内皮。用于摘除核的器械，例如带灌注的圈套器、Simcoe 套管或鱼钩，应该远离角膜，并且在娩核过程中不要将核推向角膜。这些器械应该轻轻地向后推，这样可以帮助切口张开利于娩核（见图 9 和 10）。另外，轻轻牵拉固定缝线也有助于核更顺利地通过隧道被娩出。

娩核

图 7 检查隧道大小

图 8 在把核托入前房之前游离核

图 9 插入鱼钩针

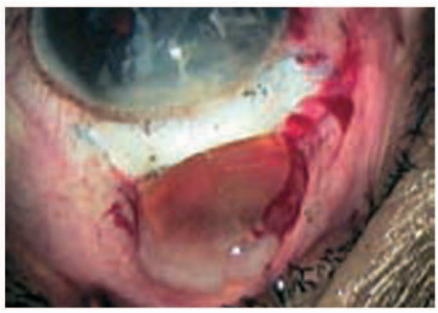

图 10 娩核

清除皮质

使用 Simcoe 套管可以通过隧道清除大部分的皮质（见图 11）。可以通过与主切口呈 130-180° 的侧切口安全地注吸切口下皮质。如果在注吸皮质时发生了 Descemet's 膜剥脱，应该多加小心避免造成 Descemet's 膜完全撕脱。如果发生了这种情况，应该在手术结束时向前房内注入空气使 Descemet's 膜贴回角膜。

在用 Simcoe 套管清除皮质时，可能发生后囊破裂和玻璃体脱出。可以通过仔细观察后囊来避免这种情况。出现皱褶提示 Simcoe 套管的注吸孔吸住了后囊，需要马上反冲以避免后囊破裂。

要彻底清除粘弹剂以降低术后眼内压升高的风险。

清除皮质

图 11 使用 Simcoe 套管清除皮质

全人关怀在老年人眼科服务中的应用

译者：吴 敏

AB Dey
教授，医学部和老年医学服务主任，All India Institue of Medical Sciences，新德里 110 029，印度

Robert Lindfield
名誉讲师，国际眼健康中心，伦敦卫生与热带医学院，Kappel Street, 伦敦 W1E 7HT，英国

Ashish Goel
资深副研究员（老年医学），医学部，All India Institue of Medical Sciences，新德里 110 029，印度