



# Conjonctivite



**Tissa Senaratne**

Médecin ophtalmologiste, Centre Hospitalier Universitaire, Kandy, Sri Lanka.



**Clare Gilbert**

Maître de conférences, International Centre for Eye Health, London School of Hygiene and Tropical Medicine, Keppel Street, London WC1E 7HT, Royaume-Uni.

La conjonctive est une muqueuse fine et transparente qui tapisse la face interne des paupières et recouvre la sclère (la partie blanche de l'œil). Les glandes que contient la conjonctive produisent des sécrétions qui aident à maintenir l'humidité de l'œil et des anticorps qui luttent contre les infections.

Conjonctivite signifie « inflammation de la conjonctive ». La cause la plus fréquente en est une infection virale ou bactérienne. Une conjonctivite peut également être causée par une substance chimique irritante, un traitement oculaire traditionnel ou une allergie. Dans le cas d'une infection, les deux yeux sont généralement atteints. Le patient se plaint d'une gêne et d'une rougeur oculaires, accompagnées de sécrétions qui peuvent coller les paupières au réveil. La vision n'est généralement pas affectée. L'examen révèle des yeux rouges, des paupières parfois légèrement tuméfiées et des sécrétions visibles. La cornée devrait être claire, la pupille ronde, d'aspect régulier et réagissant à la lumière. Une conjonctivite d'origine infectieuse peut se produire à tout âge, mais certains facteurs affectent plus particulièrement certaines tranches d'âge (Tableau 1). Seule une conjonctivite à gonocoque peut menacer la vue.

**Tableau 1. Les causes d'une conjonctivite et les tranches d'âge essentiellement affectées**

Cause de la conjonctivite	Nouveaux-nés	Enfants	Adultes
<b>Infection virale</b>	Rare	Affecte généralement les deux yeux	Affecte généralement les deux yeux
<b>Infection bactérienne</b>	Peut être grave et menacer la vue	Peut affecter un seul œil ou les deux à la fois. Peut être grave et menacer la vue	Peut affecter un seul œil ou les deux à la fois. Peut être grave et menacer la vue
<b>Chlamydia</b>	Peut entraîner une conjonctivite des nouveaux-nés	Responsable du trachome, qui affecte généralement les deux yeux	Affecte généralement les deux yeux
<b>Allergie</b>	Rare	Affecte généralement les deux yeux	Rare
<b>Irritant chimique/ Remède oculaire traditionnel</b>	Rare	Peut affecter un seul œil ou les deux à la fois	Peut affecter un seul œil ou les deux à la fois

## Conjonctivite virale

Plusieurs virus sont susceptibles de provoquer une conjonctivite. Certains d'entre eux, comme les entérovirus et adénovirus, se propagent rapidement dans une communauté et entraînent des épidémies de conjonctivite (conjonctivite Apollo, par exemple) ; d'autres sont responsables principalement d'infections cutanées (molluscum contagiosum, herpès) qui peuvent s'étendre à l'œil si la paupière est touchée.

### Conjonctivite à entérovirus ou adénovirus

Il s'agit d'une forme épidémique de conjonctivite qui affecte presque toujours les deux yeux à la fois. Les patients se plaignent par exemple d'une sensation de corps étranger, de larmoiements, de sécrétions, de rougeur et de paupières tuméfiées. Une photophobie et une vue trouble peuvent également être signalées. Les yeux ont un aspect rouge, avec sécrétions, mais la cornée et la pupille ne sont généralement pas affectées. Dans les cas graves, on observe parfois de petites hémorragies dans la conjonctive. Les patients peuvent également éprouver des symptômes liés aux voies respiratoires et d'autres symptômes généralisés (maux de gorge, fièvre, maux de tête). L'infection oculaire dure de 7 à 14 jours et se résorbe généralement spontanément. Elle est très contagieuse : après avoir examiné un patient, les agents de santé doivent donc se laver les mains et désinfecter les instruments qu'ils/elles ont utilisés.

**Traitement** : Il n'existe pas de traitement spécifique des conjonctivites virales et l'état

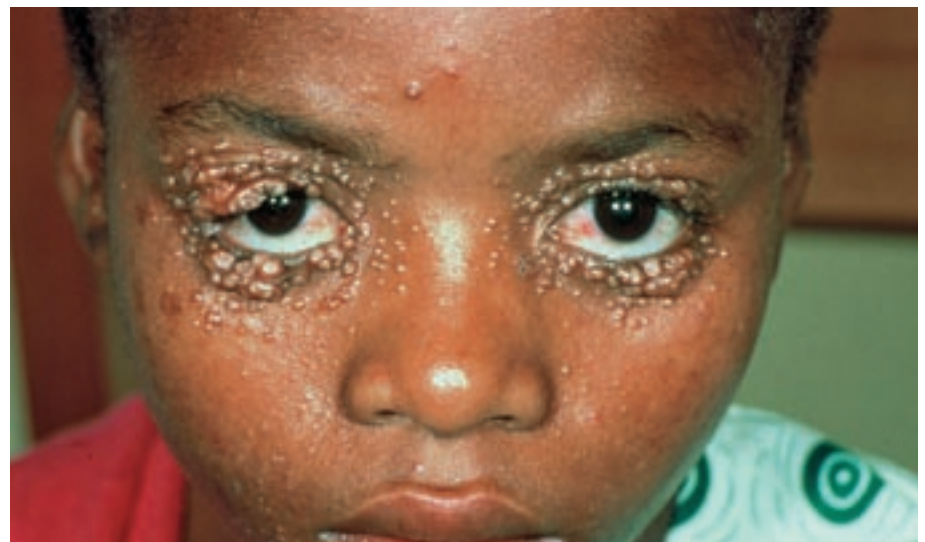du patient s'améliore spontanément. Un collyre antibiotique préviendra une infection secondaire par des bactéries et une pommade ophtalmique à la tétracycline pourra avoir un effet apaisant. Il ne faut jamais utiliser un collyre à base de stéroïdes dans le traitement d'une conjonctivite d'origine infectieuse.

**Éducation sanitaire** : Il faut expliquer aux patients que l'infection est très contagieuse, qu'ils ne doivent pas partager leur linge de toilette et doivent se laver les mains régulièrement. Dans les endroits où la médecine oculaire traditionnelle est très répandue, il faut décourager les patients d'y avoir recours et leur expliquer que leur état va s'améliorer.

## Conjonctivite due au virus du molluscum contagiosum

Le virus responsable d'une infection cutanée appelée molluscum contagiosum peut également infecter l'œil, lorsque le molluscum est situé sur la paupière. Le patient (généralement un enfant) présente une ou plusieurs lésions sur les paupières, qui ont l'aspect de petits nodules ronds, fermes et blanchâtres. L'œil atteint est rouge, avec présence de sécrétions. Les patients séropositifs ou atteints du SIDA peuvent présenter des lésions multiples (Figure 1).

Suite à la page 6 ➤



Ben Naats

**Figure 1 : Les patients séropositifs ou atteints du SIDA peuvent présenter des lésions multiples dues au molluscum contagiosum**

**Traitement :** Cette affection ne s'améliore pas spontanément et le traitement consiste à enlever les lésions sur les paupières au moyen d'une curette ou d'un instrument à bout arrondi.

**Éducation sanitaire :** Montrer aux mères et aux patients adultes comment enlever les lésions cutanées.

## Blépharoconjonctivite herpétique

Cette affection est également plus répandue chez les enfants. Elle se manifeste par la présence autour d'un œil de vésicules remplies de liquide et par une rougeur et une douleur oculaires, parfois accompagnées de photophobie. Le traitement consiste en l'application locale d'un collyre antiviral ou d'une pommade antivirale (idoxuridine ou aciclovir, par exemple).

**Éducation sanitaire :** Il ne faut jamais utiliser de collyre à base de stéroïdes, car cela aggraverait l'infection.

# Conjonctivite bactérienne

## Conjonctivite aiguë

Une conjonctivite bactérienne, par opposition à une conjonctivite virale, a tendance à n'affecter qu'un seul œil ; en outre, les sécrétions sont généralement plus abondantes et la paupière est plus enflée. Le patient se plaint d'une irritation, d'une sensation de corps étranger et les paupières sont collées au réveil.

**Traitement :** Application locale d'un antibiotique à large spectre, une pommade à la tétracycline par exemple.

## Conjonctivite à gonocoque

Trois groupes sont à risque de contracter une forme très grave de conjonctivite bactérienne, causée par un gonocoque (le microorganisme responsable de la blennorragie) : 1/ les nouveaux-nés, qui contractent l'infection durant l'accouchement ; 2/ les adultes, qui contractent l'infection durant des rapports sexuels ; 3/ toute personne, quel que soit son âge, qui utilise comme remède traditionnel de l'urine infectée par des gonocoques. Il est donc très important de parler au patient pour établir la source de l'infection.

Une infection à gonocoque doit être envisagée, quel que soit l'âge du patient (y compris s'il s'agit d'un nouveau-né), lorsqu'on observe les signes suivants : paupières très enflées, sécrétions épaisses et abondantes et ulcère ou perforation de la cornée (Figure 2).

**Traitement des nourrissons :** Nettoyer les

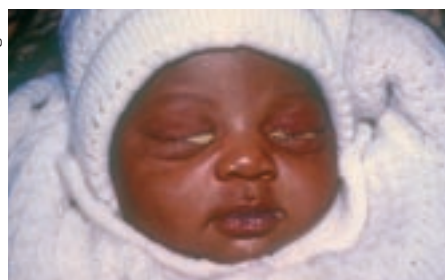

Figure 2 : Nourrisson souffrant d'une conjonctivite à gonocoque

paupières, ouvrir délicatement les yeux du nourrisson et appliquer une pommade à la tétracycline ou autre pommade antibiotique. Montrer à la mère comment nettoyer les yeux et appliquer la pommade elle-même. Une fois qu'elle sait appliquer la pommade, lui donner un tube de tétracycline (ou autre antibiotique), avec pour instruction de l'appliquer dans les yeux de son enfant toutes les heures. Expliquer qu'il s'agit d'une infection très grave et lui conseiller de se rendre de toute urgence dans un service de soins oculaires afin qu'elle-même et son enfant puissent recevoir une injection d'antibiotiques.

**Traitement des adultes :** Prescrire des antibiotiques sous forme de collyre ou de pommade et dire au patient d'appliquer le traitement toutes les heures. Expliquer au patient que l'infection est très grave et qu'il doit se rendre dans un service de soins oculaires.

**Éducation sanitaire :** Lorsqu'un nouveau-né souffre d'une conjonctivite et que l'on soupçonne une infection à gonocoque, il faut conseiller à la mère d'amener immédiatement son enfant dans un centre de soins oculaires où il pourra être traité. Les deux parents du nourrisson devront également recevoir un traitement. Il faut prévenir les communautés du danger que présentent les remèdes oculaires traditionnels, en particulier l'urine, car celle-ci est susceptible de provenir d'une personne affectée de blennorragie.

## Conjonctivite bactérienne chronique

Une infection bactérienne du bord des paupières peut entraîner une conjonctivite chronique. Le patient se plaint de paupières douloureuses et de douleur oculaire avec peu de sécrétions. L'examen révèle que les paupières sont épaissies, légèrement enflammées et présentent des croûtes. Les yeux sont d'apparence normale ou légèrement rouges.

**Traitement :** Il faut traiter l'infection des paupières qui est à l'origine de la conjonctivite. Appliquer une pommade ophtalmique à la tétracycline sur le bord des paupières, après les avoir nettoyées pour enlever les croûtes.

## Conjonctivite à chlamydia

Le microorganisme responsable est *Chlamydia trachomatis*. Trois groupes d'individus sont exposés au risque d'une conjonctivite à chlamydia : 1/ les nouveaux-nés, qui peuvent contracter l'infection durant l'accouchement ; 2/ les enfants, qui développent un trachome ; 3/ les jeunes adultes, qui contractent l'infection durant des rapports sexuels.

## Conjonctivite néonatale à chlamydia

L'infection se déclare quelques jours après la naissance et la mère remarque les paupières enflées du nourrisson et la présence de sécrétions. L'infection à chlamydia peut également toucher les poumons, les oreilles et le nez du nourrisson.

**Traitement :** Nettoyer les paupières et appliquer une pommade à la tétracycline. Montrer à la mère comment l'appliquer elle-même à son enfant et lui recommander de le faire quatre fois par jour. Le nourrisson doit

également recevoir un traitement à base d'érythromycine par voie orale pour éliminer l'infection dans le reste de l'organisme.

## Trachome

Le trachome est une infection qui affecte principalement les enfants. L'enfant n'éprouve parfois aucun symptôme ou peut se plaindre éventuellement d'une gêne oculaire et de sécrétions. L'examen révèle des paupières légèrement tuméfiées et abaissées, ainsi qu'une légère rougeur oculaire, éventuellement accompagnée de sécrétions. Le diagnostic peut être confirmé en éversant la paupière supérieure pour examiner la conjonctive tarsale. Pour éverser la paupière : 1/ demander à l'enfant de regarder vers le bas ; 2/ saisir les cils de la paupière supérieure ; 3/ placer un objet étroit, une allumette par exemple, 2 à 3 mm au dessus du bord de la paupière et parallèlement à celui-ci ; 4/ plier la paupière vers le haut, contre l'allumette. La paupière s'éversera.

Une infection active se traduit au niveau oculaire par un trachome inflammatoire folliculaire ou TF (Figure 3) ou un trachome inflammatoire intense ou TI (Figure 4).

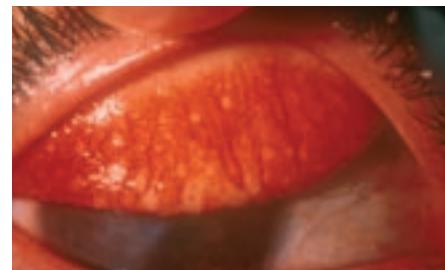


Figure 3 : Trachome TF. Présence d'au moins 5 follicules (petites taches blanchâtres) sur la paupière éversée, d'au moins 1 mm de large

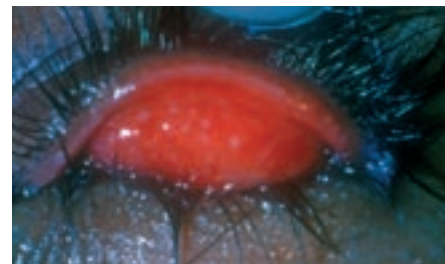


Figure 4 : Trachome TI. Infection très active : plus de la moitié du réseau vasculaire est masquée du fait de l'épaississement et de l'inflammation de la conjonctive tarsale supérieure

**Traitement :** Traiter l'enfant par une application topique de pommade à la tétracycline, trois fois par jour pendant six semaines, ou par l'administration par voie orale d'une dose d'azithromycine (20 mg par kilogramme de poids corporel).

**Éducation sanitaire :** Le trachome est une maladie communautaire qui affecte principalement les foyers les plus défavorisés. La présence d'un enfant atteint de trachome dans une communauté signifie généralement que d'autres enfants sont également affectés et que certains adultes ont vraisemblablement besoin d'une chirurgie des paupières. L'éducation sanitaire devrait se baser sur la stratégie CHANCE (voir *Revue de Santé Oculaire Communautaire*, vol. 1 n° 1, 2004 et vol. 2 n° 1, 2005).

# Conjonctivite allergique

On en distingue deux formes : chronique et aiguë.

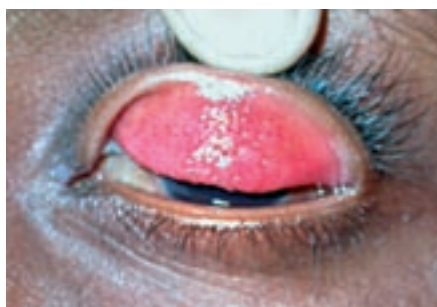## Conjonctivite allergique aiguë

L'adulte ou l'enfant développe soudainement de fortes démangeaisons oculaires au contact d'une substance à laquelle il/elle est allergique (pollen ou poils de chat par exemple). Les paupières et la conjonctive sont très enflées, les yeux sont très larmoyants mais ne sont généralement pas rouges. Cet état s'améliore spontanément très rapidement.

**Éducation sanitaire :** La personne affectée doit rechercher ce qui a déclenché la réaction (par exemple un aliment qu'elle a consommé, ou un arbre sous lequel elle s'est assise) et tâcher d'éviter que la situation ne se reproduise à l'avenir. Il faut également conseiller au patient de ne pas se frotter les yeux car cela aggrave son état.

## Conjonctivite allergique chronique (limbo-conjonctivite endémique tropicale ou kérato-conjonctivite vernale)

On ne connaît pas la cause d'une limbo-conjonctivite endémique tropicale, mais cette affection est souvent associée à de l'asthme et de l'eczéma et est probablement due à une réaction allergique de longue date. Ce type de conjonctivite se déclare générale-



**Figure 5 : L'éversion de la paupière supérieure montre la présence de papilles conjonctivales marquées, dans le cas d'une limbo-conjonctivite endémique tropicale ou kérato-conjonctivite vernale**

ment entre 3 et 25 ans. Le patient se plaint de démangeaisons chroniques, de sécrétions épaisses, claires et filamenteuses, de photophobie, de vue trouble et de décoloration des yeux. Lorsqu'on éverse les paupières, des papilles larges et plates apparaissent, ce qui confirme le diagnostic (Figure 5).

**Traitement :** Il est difficile de proposer un traitement au niveau primaire. Si les symptômes sont graves ou si la cornée a un aspect trouble, il faut adresser le patient à un service de soins oculaires spécialisés (voir pages 8 à 10).

## Conjonctivite de contact

De nombreuses substances peuvent entraîner une réaction chimique lorsqu'elles entrent en contact avec l'œil (remèdes traditionnels ou agents conservateurs dans les collyres par exemple). Les signes cliniques

ressemblent à ceux d'une conjonctivite d'origine virale, il est donc important de bien établir l'origine par l'interrogatoire (anamnèse).

**Traitement :** Demander au patient de ne plus utiliser la substance qui a déclenché la réaction. Une pommade ophtalmique à la tétracycline peut avoir un effet apaisant et empêche également la survenue d'une infection bactérienne secondaire.

**Éducation sanitaire :** Les patients ne doivent mettre aucune substance en contact avec leurs yeux, sauf si celle-ci leur a été prescrite dans un centre de santé oculaire, et ils ne doivent pas utiliser un collyre si le flacon est ouvert depuis plus d'un mois.

### Équipement nécessaire au niveau primaire pour le diagnostic et la prise en charge d'une conjonctivite

- Échelle d'acuité visuelle
- Lampe torche
- Tampons propres pour nettoyer les yeux
- Pommade ophtalmique à la tétracycline
- Collyre à la povidone iodée

## Résumé

Les conjonctivites sont fréquentes mais elles menacent rarement la vue. Cependant, leur diagnostic précis et leur traitement immédiat au niveau primaire sont très importants : ils contribuent à gagner la confiance des membres de la communauté et réduisent le risque qu'ils aient d'abord recours à des remèdes traditionnels, qui sont susceptibles dans certains cas d'entraîner la cécité.

**Tableau 2 : Signes cliniques d'une conjonctivite, en fonction de sa cause**

Cause de la conjonctivite	Unilatérale (U) ou Bilatérale (B)	Sécrétions	Rougeur	Autres signes ou symptômes	Traitement
<b>Virale, forme épidémique</b>	B	Clares	+++ +/-hémorragie conj.	Fièvre, mal de gorge	Pommade ophtalmique à la tétracycline ; collyre à la povidone iodée
<b>Virale – herpès</b>	U	Clares	+/-	Vésicules sur la paupière	Antiviral local
<b>Virale – molluscum</b>	U	Clares	+/-	Molluscum sur la paupière	Enlever le molluscum
<b>Bactérienne – sauf gonocoque</b>	U ou B	Purulentes ++	+++	Aucun	Pommade ophtalmique à la tétracycline ou autre antibiotique
<b>Bactérienne – gonocoque</b>	B	Purulentes +++++	++++	Paupières nettement enflées. Parfois ulcère cornéen	Antibiotiques à fréquence très régulière – <u>adresser à un spécialiste</u>
<b>Chlamydia – nourrissons</b>	B	Purulentes ++	++	Paupières enflées	Pommade ophtalmique à la tétracycline
<b>Chlamydia – trachome</b>	B	Purulentes +	+	Signes sur la paupière éversée	Pommade ophtalmique à la tétracycline ou azithromycine
<b>Chlamydia – adultes</b>	U ou B	Purulentes +	+	Aucun	Pommade ophtalmique à la tétracycline
<b>Allergie – aiguë</b>	B	Clares +++++	Minime	Paupières et conjonctive nettement enflées	Aucun – rassurer le patient
<b>Allergie – chronique</b>	B	Épaisses et filamenteuses	+	Signes sur la paupière éversée. Décoloration de l'œil	Pommade ophtalmique à la tétracycline sur les paupières – <u>adresser à un spécialiste</u>
<b>Conjonctivite de contact</b>	U ou B	Clares/Purulentes	Variable	Parfois réaction au niveau des paupières	Pommade ophtalmique à la tétracycline