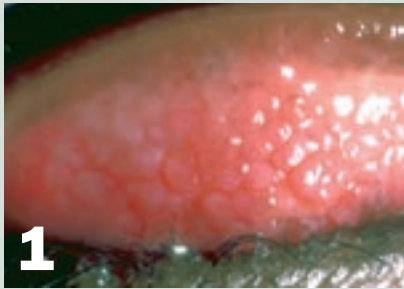


# Questions-Réponses sur l'œil rouge

## RÉPONSES

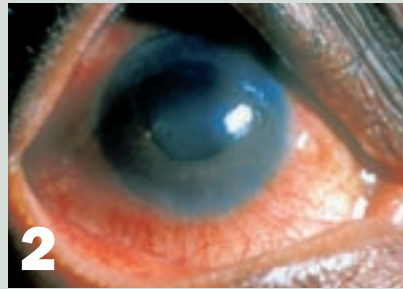


Garçon âgé de 14 ans. Se plaint de démangeaisons dans les yeux depuis trois ans et de sécrétions claires et collantes. AV 10/10.

### 1

#### Kérato-conjonctivite vernale ou limbo-conjonctivite endémique tropicale

L'inflammation chronique de la conjonctive et la tuméfaction qui en résulte donnent à celle-ci un aspect grumeleux. Dans la plupart des cas, une conjonctivite allergique s'améliore à l'âge adulte et ne nécessite pas de traitement intensif. On ne doit recourir au traitement local par des stéroïdes qu'en cas de crises aiguës, s'il y a lieu de penser que la cornée est atteinte.

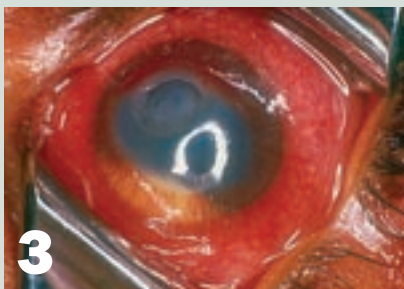

Femme âgée de 45 ans. Se plaint d'une douleur oculaire et d'une gêne en présence de lumière vive et de sécrétions claires. AV 5/10.

### 2

#### Uvéite antérieure aiguë

Ces patients présentent une photophobie typique car la constriction de la pupille en réaction à la lumière entraîne une douleur oculaire. La rougeur est plus intense au niveau du limbe (injection ciliaire) et la pupille est irrégulière lorsqu'elle est collée à l'avant du cristallin. Il faut traiter une uvéite antérieure aiguë avec de l'atropine pour maintenir la pupille dilatée. Dans les cas graves, des stéroïdes pourront être utilisés en traitement local.

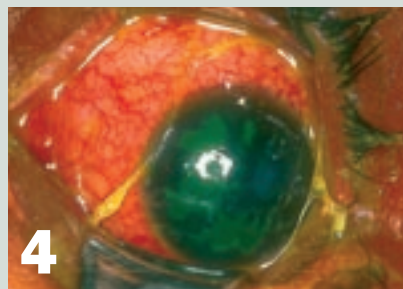

Fillette âgée de 5 ans. Douleur forte et perte de la vision depuis trois jours. A reçu un traitement oculaire traditionnel il y a une semaine. CLD.

### 3

#### Kératite purulente

L'œil est très rouge et l'iris n'est pas clairement visible, ce qui suggère que la cornée est trouble. Dans ce cas, il est nécessaire d'appliquer localement toutes les heures des antibiotiques. Si l'équipement le permet, effectuer un frottis de la cornée et une coloration de Gram avant de commencer le traitement local. Dans certaines régions, les ulcères de la cornée sont souvent causés par des champignons et doivent alors être traités par des antifongiques. La tache blanche inférieure (à niveau horizontal) est un hypopyon, causé par la présence de pus dans la chambre antérieure. Ceci traduit une inflammation très intense. Les médicaments oculaires traditionnelles ne sont pas stériles et peuvent se compliquer d'infections graves.

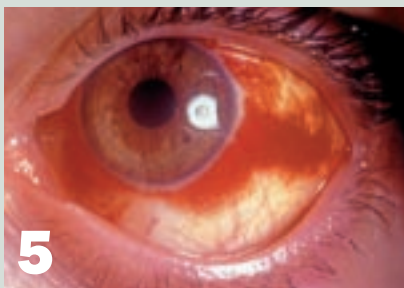

Garçon âgé de 6 ans. Œil douloureux depuis dix jours. A contracté le paludisme il y a un mois. Durant l'examen, la sensibilité de la cornée s'avère réduite. AV 1/10.

### 4

#### Kératite herpétique

Les kératites herpétiques ne se traduisent pas toujours par un ulcère dendritique, ou « en carte de géographie », typique. La sensibilité réduite de la cornée est un signe très utile pour détecter un herpès. Celle-ci est vraisemblablement due aux lésions des nerfs sensitifs. Une kératite herpétique s'accompagne parfois de fièvre. Le traitement d'une kératite herpétique se fait par un antiviral appliqué localement, de type aciclovir ou trifluorothymidine.

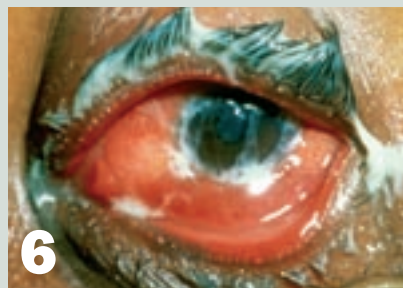

Femme âgée de 25 ans. Absence de douleur ou de sécrétions. Se plaint d'une rougeur oculaire depuis ce matin. AV 10/10.

### 5

#### Hémorragie sous-conjonctivale

L'absence de douleur et de sécrétions indique qu'il n'y a pas d'inflammation. Le contour très net est typique d'une hémorragie sous-conjonctivale. Le traitement n'est pas nécessaire et la rougeur oculaire disparaîtra en deux semaines.



Homme âgé de 19 ans. Se plaint d'une sensation de grains de sable et de corps étranger et d'une douleur oculaire depuis trois jours, accompagnées de sécrétions épaisses et jaunâtres. AV 6/10.

### 6

#### Conjonctivite bactérienne

Toute la conjonctive est rouge et l'œil sécrète du pus sur la paupière inférieure et sur les cils. Dans ce cas, il faut appliquer des antibiotiques en traitement local intensif pendant une semaine. Dans les cas très graves, en particulier lorsqu'il s'agit d'un homme jeune, songez à faire une coloration de Gram pour détecter des gonocoques et demandez au patient s'il ressent des symptômes d'infection de l'urètre.