

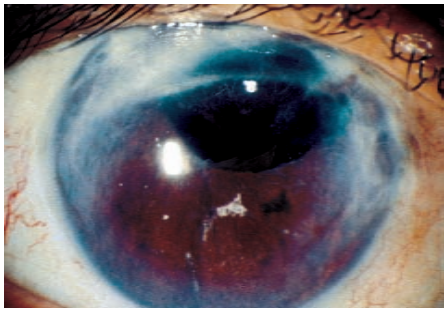Planche 16

Planche 16. Pupille ascensionnée et taie cornéenne. Ceci est le résultat d'une chirurgie assurément médiocre, mais l'œil a conservé une acuité visuelle.

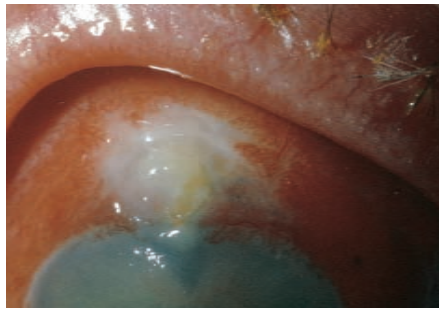


Planche 17

Planche 17. Fistule antiglaucomateuse infectée. Ce tableau impose un traitement d'urgence.

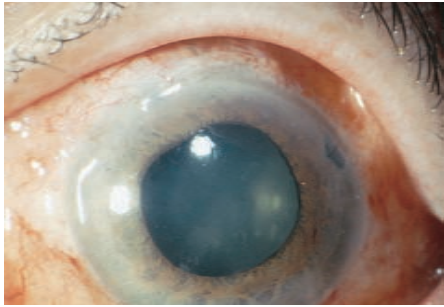


Planche 18

Planches 18 et 19. Chambre antérieure plate après chirurgie du glaucome. La chambre antérieure plate ou effacée ne peut être observée qu'avec une illumination latérale comme sur la planche 19. L'iris est adossé à la face postérieure de la cornée et le cristallin est presque au contact de la cornée. Cet œil ne doit pas être laissé longtemps sans traitement chirurgical reconstitutif de la chambre antérieure.

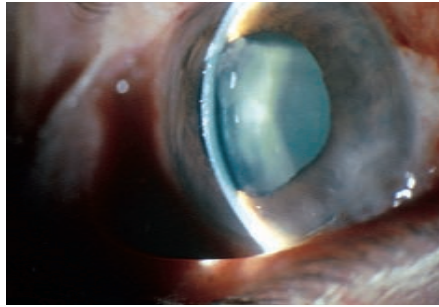


Planche 19

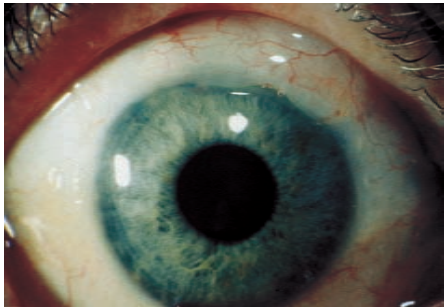


Planche 20

Planches 20 et 21. Chambre antérieure étroite après chirurgie du glaucome. Sur la planche 20, on voit nettement la fistule antiglaucomateuse à 12 heures. L'étroitesse de la chambre antérieure n'est perçue qu'avec une incidence lumineuse latérale sur la planche 21. Il y a un petit espace entre l'iris et le cristallin et entre ce dernier et la face postérieure de la cornée (comparer avec la planche 19). Ceci montre que la chambre antérieure existe, bien qu'elle soit étroite ; par conséquent, l'œil ne nécessite pas de traitement chirurgical.

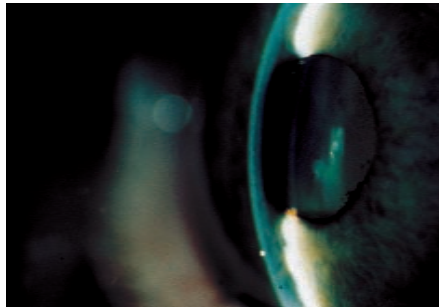

Planche 21

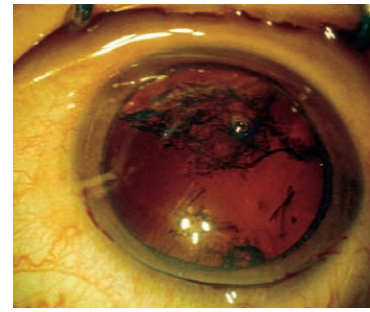


Planche 1

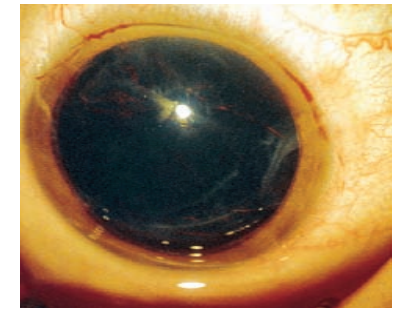


Planche 2

Planches 1 et 2. Extraction extracapsulaire. Ces photographies ont été prises grâce à un microscope opératoire en cours d'intervention. Sur la planche 1, on voit très nettement quelques reliquats de masse corticale contrastant sur le reflet rouge du fond d'œil. Sur la planche 2, l'angle incident de la lumière a été modifié et n'est plus coaxial. Les détails de la capsule et du matériel cortical séquellaire ne sont plus visibles. Une extraction extracapsulaire sans éclairage coaxial entraîne souvent des complications.

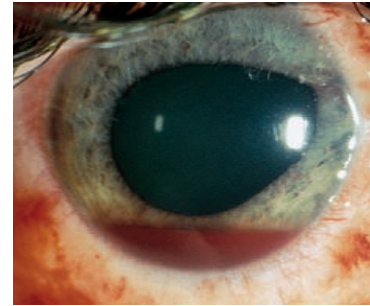


Planche 3

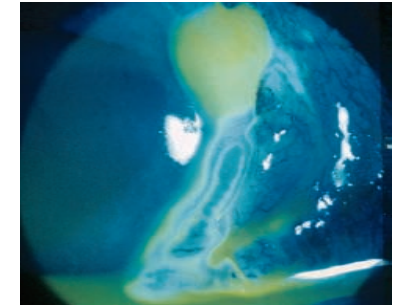


Planche 4

Planches 3 et 4. Test de Seidel. L'œil présente une fuite au niveau du limbe cornéen à 2 heures. L'iris est étiré vers le haut dans la fistule et il y a un petit hyphéma déclive. Dès que la fluorescéine est instillée dans le cul-de-sac conjonctival (planche 4), elle objective le tracé de l'humeur aqueuse qui s'écoule à la surface de l'œil. L'effet est magnifié en lumière bleue. La fluorescéine apparaît généralement jaune quand elle est dissoute dans les larmes. Cependant, quand il y a un phénomène de fuite au Seidel, elle apparaît légèrement verte à cause du pH plus alcalin de l'humeur aqueuse.

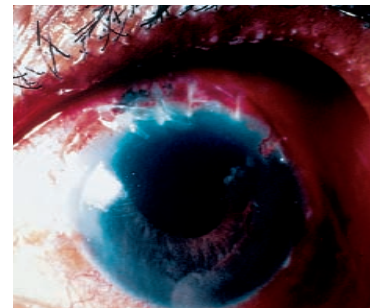


Planche 5

Planche 5. Hernie irienne. Le patient a subi une large iridectomie sectorielle avec extraction de la cataracte. Cependant, l'iris fait hernie sur le bord de l'iridectomie à 11 heures.

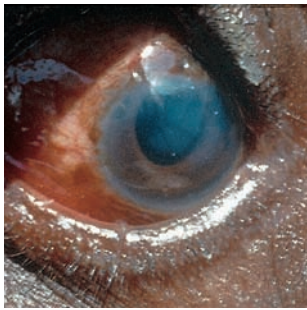


Planche 6

Planche 6. **Kératite striée.** Noter l'apparence blanche opaque de la cornée, avec des stries dans la profondeur du stroma. Seule une partie de la cornée est concernée, ce qui laisse espérer que cette cornée s'éclaircira avec le temps.

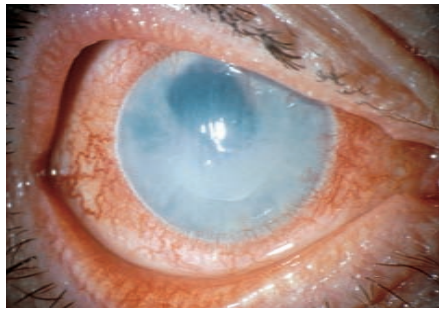


Planche 7

Planche 7. **Œdème cornéen et kératopathie bulleuse sous-épithéliale.** Résultat final d'une lésion diffuse des cellules de l'endothélium cornéen. La cornée restera œdémateuse de façon permanente. Chez ce patient, on note également une ascension pupillaire.

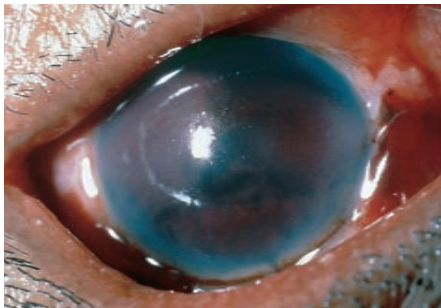


Planche 8

Planche 8. **Hyphéma total.** On ne voit plus aucun détail de l'iris ni de la pupille. Si la tension oculaire augmente, il faudra évacuer l'hyphéma.

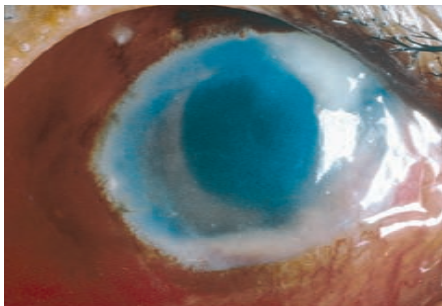


Planche 9

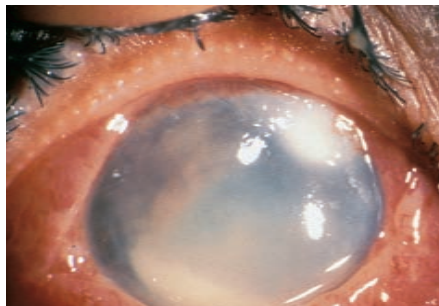


Planche 10

Planches 9 et 10. **Endophtalmie post-opératoire.** Noter le caractère inflammatoire de l'œil, le trouble cornéen, le pus autour de l'incision et le pus qui a sédimenté réalisant un hypopion déclive. Sur la planche 9, la chambre antérieure est encore visible, mais sur la planche 10 elle est envahie de pus. Un traitement d'urgence intensif est indispensable pour sauver ces yeux.

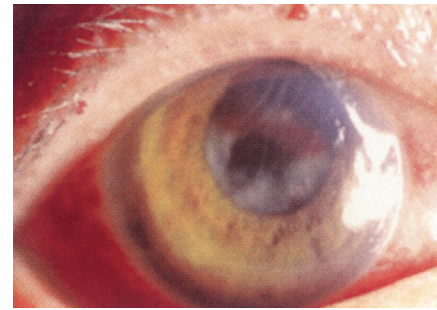

Planche 11

Planche 11. **Matériel cortical resté en place.** Il est perceptible sous forme de flocons blanchâtres dans l'aire pupillaire. L'œil présente aussi une kératite striée visible au sommet de la cornée sous forme de stries blanches. Noter également la présence d'une discrète ligne rouge d'hyphéma traversant l'aire pupillaire.

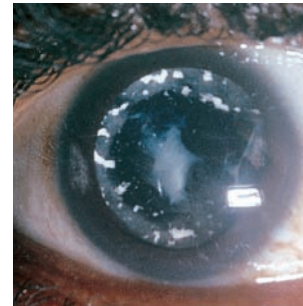


Planche 12

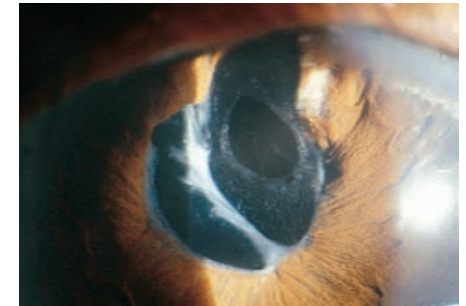


Planche 13

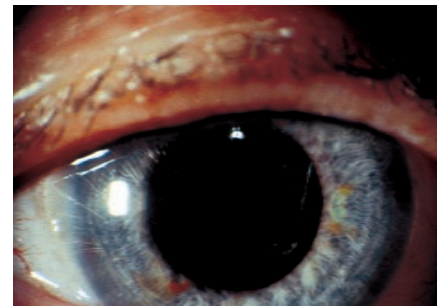


Planche 14

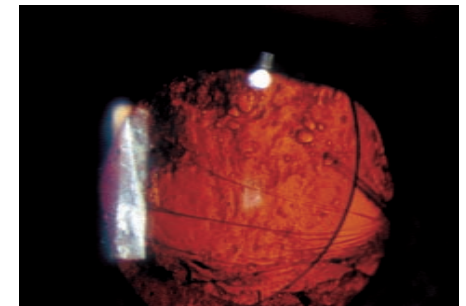


Planche 15

Planches 12, 13, 14 et 15. **Épaississement de la capsule postérieure.** La planche 12 montre une opacification secondaire de la capsule postérieure avec un écusson central dense. Sur la planche 13, une capsule postérieure discrètement opacifiée avec un orifice central consécutif à la capsulotomie. Les planches 14 et 15 montrent le même œil, qui a subi une extraction extracapsulaire avec implantation de chambre postérieure. L'aire pupillaire paraît normale sur la planche 14, mais si on examine le reflet rouge du fond d'œil (planche 15), on voit bien l'opacification de la capsule postérieure, ainsi que le bord de l'optique de l'implant qui est légèrement décentré.