VOLUME 20 • NUMÉRO 30 • 2023

Revue de Santé Oculaire Communautaire

Un diagnostic et traitement précoces peuvent sauver la vie d'un enfant atteint de rétinoblastome. INDE

© SWATHI KALIKI

Le rétinoblastome : une maladie cécitante curable, rare et mortelle

Richard Bowman
Consultant clinique honoraire, International Centre for Eye Health, London School of Hygiene & Tropical Medicine, Royaume-Uni.

Chaque année, dans les pays à revenu faible et intermédiaire, des milliers de bébés et d'enfants perdent la vue et la vie à cause du rétinoblastome, un cancer oculaire traitable, généralement parce que ce dernier n'est pas détecté et pris en charge à temps.

Bien que le rétinoblastome soit relativement rare, il peut cependant avoir des conséquences accablantes pour les enfants qui en sont atteints. S'il est traité trop tard, il peut causer la perte de l'œil, s'étendre au cerveau et entraîner la mort.

Le rétinoblastome ne touche pas tout le monde de la même manière. Dans les pays à revenu élevé, la maladie tue moins de 5 % des enfants atteints, car le diagnostic est précoce et ces enfants reçoivent rapidement un traitement spécialisé. En Afrique, en revanche, c'est souvent 70 % des enfants atteints de rétinoblastome qui meurent, la plupart du temps parce qu'ils ont consulté trop tard. Lorsqu'une mère se présente dans un centre de soins tertiaires avec un enfant atteint de rétinoblastome à un stade avancé, elle indique souvent qu'elle a eu plusieurs contacts avec différents professionnels de la santé pendant des mois, voire des années, mais qu'elle n'a pas bénéficié de l'orientation ou des soins dont l'enfant aurait eu besoin. Chaque professionnel de la santé ayant entre les mains ce numéro de la *Revue de Santé Oculaire Communautaire* a l'opportunité de corriger cette situation. Nous devons identifier et traiter les enfants atteints de rétinoblastome à un stade précoce, avant qu'ils ne soient défigurés ou ne perdent la vie.

Pour y parvenir, il nous faut adopter une approche multidisciplinaire à plusieurs niveaux qui prend en compte le système de santé dans son ensemble, et ce dans le cadre d'une collaboration internationale (voir page 29). Les actions de sensibilisation au rétinoblastome au sein

Suite à la page 26 ➤

À propos de ce numéro

Le rétinoblastome est une maladie rare aux conséquences accablantes. En l'absence de traitement, il peut causer la perte de l'œil, s'étendre au cerveau, et entraîner la mort. Ce numéro offre des renseignements et des conseils sur la détection, le diagnostic et le traitement du rétinoblastome, y compris des recommandations sur le dépistage au sein des membres de la famille en l'absence de dépistage génétique, ainsi qu'une description détaillée des étapes de l'énucléation. Nous espérons que chaque professionnel de la santé lisant ce numéro sensibilisera son entourage à cette maladie, afin d'améliorer nos chances de sauver la vie, les yeux et la vision des enfants atteints de rétinoblastome, dans le monde entier.

Sommaire

25 **Le rétinoblastome : une maladie cécitante curable, rare et mortelle**
Richard Bowman

29 **Améliorer la prise en charge du rétinoblastome en Afrique subsaharienne : le programme de l'AMCC**
Laurence Desjardins, Karim Assani et Pierre Bey

30 **Comprendre le rétinoblastome : épidémiologie et génétique**
Ido Didi Fabian et Mandeep S Sagoo

31 **Rétinoblastome héréditaire : estimer le risque et conseiller la famille**
Elisabeth Rosser et Mandeep S Sagoo

33 **Détection du rétinoblastome**
Manoj V Parulekar

34 **Classification et détermination du stade d'évolution du rétinoblastome**
Ido Didi Fabian, Ashwin Reddy et Mandeep S Sagoo

37 **Rétinoblastome intraoculaire : prise en charge thérapeutique actuelle en Afrique subsaharienne**
Laurence Desjardins et Karim Assani

40 **Prise en charge du rétinoblastome à extension extraoculaire**
Swathi Kaliki et Vijay Anand Reddy Palkonda

42 **Comment réaliser une énucléation en cas de rétinoblastome**
Swathi Kaliki

45 **Examen du reflet pupillaire**
Richard Bowman et Allen Foster

46 **Questions-réponses sur le rétinoblastome**

47 **Questions sur une image**

47 **Annonces & ressources**

48 **Messages-clés : rétinoblastome**

des communautés, l'amélioration de la détection des cas et du diagnostic de la maladie, la mise en place de systèmes d'orientation adéquats, ainsi que des conseils et des traitements de qualité (y compris des prothèses de qualité), sont autant d'éléments nécessaires pour renforcer l'utilisation des services et sauver des vies.

Au niveau du ministère de la Santé

Les ministères de la Santé peuvent améliorer considérablement le dépistage et le traitement précoces du rétinoblastome. Ils peuvent notamment :

- Organiser des campagnes de santé publique pour sensibiliser la population au fait qu'il faut consulter de toute urgence si l'on voit « quelque chose de blanc » dans l'œil d'un enfant.
- Inclure les techniques de base de l'anamnèse oculaire et de l'examen des yeux dans le programme de formation des infirmiers communautaires.
- Subventionner l'accès aux traitements spécialisés pour les enfants atteints de cette maladie potentiellement mortelle.

Les parents doivent savoir qu'ils doivent consulter immédiatement s'ils remarquent quelque chose de blanc dans les yeux de leur enfant. Il faut souligner qu'il faut absolument qu'ils insistent si leur enfant se fait refouler par l'établissement de santé et qu'ils ne doivent accepter aucun refus s'ils sentent que quelque chose ne va pas.

Un bon investissement

Dans les pays à revenu faible et intermédiaire, les investissements dans la détection et l'orientation précoces des enfants atteints de rétinoblastome présentent d'autres avantages en matière de prévention de la cécité infantile ; en effet, les mêmes signes

Des campagnes de sensibilisation peuvent contribuer à la détection précoce du rétinoblastome. INDE

Revue de **Santé Oculaire Communautaire**
VOLUME 20 • NUMÉRO 30 • 2023

INTERNATIONAL CENTRE FOR EYE HEALTH

LONDON SCHOOL of HYGIENE &TROPICAL MEDICINE

IAPB

Rédactrice en chef pour l'édition anglaise de ce numéro
Elmien Wolvaardt

Rédacteur médical
Victor Hu

Conseiller pour ce numéro
Allen Foster

Rédactrice consultante pour l'édition française
Paddy Ricard

Comité de rédaction
Simon Arunga (Ouganda)
João M Furtado (Brésil)
Clare Gilbert (Royaume-Uni)
Esmael Habtamu (Éthiopie)
Leah Kenan (Kenya)
Fatima Kyari (Nigeria)
Ciku Mathenge (Rwanda)
Juliet Mulenga (Zambie)
Edson Mwaipopo (Tanzanie)
Nyawira Mwange (Kenya)
GVS Murthy (Inde)
Heiko Philippin (Allemagne)
Thulsiraj Ravilla (Inde)
Serge Resnikoff (Suisse)
Jude Stern (Australie)
Sumrana Yasmin (Pakistan)
David Yorston (Royaume-Uni)

Conseillers de rédaction
Nick Astbury
John Buchan
Jenny Evans
Michelle Hennelly
Islay Mactaggart
Priya Marjoria
Daksha Patel

Conseillers pour l'édition française
Daniel Etya'ale
Pierre Huguet
Joseph Oye
Serge Resnikoff
Marcia Zondervan

Assistante de rédaction
Anita Shah

Maquette
Lance Bellers

Impression
Newman Thomson

Publication en ligne
Astrid Leck

Correspondance et inscriptions pour les francophones
Revue de Santé Oculaire Communautaire, International Centre for Eye Health, London School of Hygiene and Tropical Medicine, Keppel Street, London WC1E 7HT, Royaume-Uni. Courriel : **Anita.Shah@Lshtm.ac.uk**

La *Revue de Santé Oculaire Communautaire* est publiée deux fois par an et **envoyée gratuitement aux abonnés des pays à faible ou moyen revenu**. Merci de bien vouloir faire parvenir votre nom, votre profession, votre adresse postale, votre numéro de téléphone et votre courriel à la *Revue de Santé Oculaire Communautaire*, à l'adresse ci-dessus.

ÉQUIPE PLURIDISCIPLINAIRE ONCOLOGIE PÉDIATRIQUE KINSHASA

Prise en charge d'un enfant atteint de rétinoblastome à Kinshasa. RÉPUBLIQUE DÉMOCRATIQUE DU CONGO

(présence de quelque chose de blanc dans l'œil) faciliteront également la détection précoce de la cataracte chez l'enfant. La détection tardive de la cataracte infantile est la principale cause de cécité curable chez l'enfant, alors que la cécité est tout à fait évitable si la cataracte est détectée et traitée à temps.

Au niveau communautaire

Les infirmiers et agents de santé communautaires recevant des enfants en consultation peuvent examiner les yeux de ces enfants, notamment lors des rendez-vous de routine pour la vaccination. **La présence dans l'œil de quelque chose d'anormal, blanc ou brillant, ou encore un strabisme, peut être le premier signe d'un rétinoblastome et nécessite une orientation en urgence vers un spécialiste.** Écoutez les parents et/ou les personnes qui s'occupent des enfants. S'ils disent avoir remarqué quelque chose de blanc ou d'anormal dans l'œil de leur enfant, ne mettez pas leur parole en doute, prenez leur observation au sérieux et demandez l'avis d'un spécialiste.

En Tanzanie, des infirmiers communautaires ont été formés à l'examen du reflet rétinien avec un ophtalmoscope solaire facile à utiliser (Arclight). Les premiers résultats sont prometteurs : les infirmiers ont trouvé l'outil facile à maîtriser et il leur a déjà permis de détecter des cas de cataracte et de rétinoblastome. Les infirmiers peuvent apprendre à examiner le reflet rétinien durant l'examen général de l'enfant.

Au niveau des centres de soins tertiaires

Dans les centres tertiaires, les histopathologistes jouent un rôle crucial : après ablation de l'œil, l'enfant peut quitter l'hôpital complètement guéri ou avoir besoin d'une chimiothérapie ou d'une radiothérapie ; cette décision doit être fondée sur la détermination histopathologique précise du stade de la maladie (stadification) (page 34).

Collaboration internationale

Des initiatives de collaboration internationale, comme celle de l'Alliance Mondiale Contre le Cancer (voir page 29), ou encore le Commonwealth Eye Health Consortium, contribuent

Suite à la page 28 ➤

Site Internet
Les anciens numéros de la Revue sont disponibles sur le site :
www.revuesoc.com

Le contenu peut être téléchargé sous format HTML ou sous format PDF.

Copyright
Cette revue est publiée par le International Centre for Eye Health, à la London School of Hygiene and Tropical Hygiene, au Royaume-Uni.

Sauf indication contraire, les droits d'auteur des articles sont partagés entre les auteurs cités et *Community Eye Health Journal*. Les illustrateurs et photographes conservent les droits d'auteurs de chaque image ou illustration publiée dans la *Revue de Santé Oculaire Communautaire* et le *Community Eye Health Journal*.

Sauf indication contraire, le contenu de la présente revue est placé sous contrat de licence Creative Commons Attribution-Non commercial (CC BY-ND), qui autorise sans restrictions son utilisation, sa distribution et sa reproduction sur quelque support que ce soit à des fins non commerciales, à condition de citer les détenteurs des droits d'auteurs.

ISSN 1993-7210

Avis de non-responsabilité
Les auteurs sont seuls responsables de leurs articles et le contenu ne reflète pas nécessairement les opinions de la London School of Hygiene and Tropical Medicine. Même si toutes les précautions ont été prises pour assurer l'exactitude du contenu de cette revue, la London School of Hygiene and Tropical Medicine ne ne peut se porter garante de l'exhaustivité et l'exactitude des informations contenues dans la présente publication et ne peut en aucun cas être tenue responsable des dommages éventuels résultant de son utilisation.

La mention des produits de certaines compagnies ou certains fabricants n'implique pas que ceux-ci soient agréés par la London School of Hygiene and Tropical Medicine ou que celle-ci recommande leur utilisation plutôt que celle d'autres produits de même nature qui ne sont pas cités dans cette revue.

La *Revue* est soutenue par :

cbm christian blind mission
LIGHT FOR THE WORLD
Fondation L'OCCITANE
Sightsavers
Fondation Théa
TIJSSEN FOUNDATION

à promouvoir une approche multidisciplinaire du dépistage et traitement du rétinoblastome, mettant en jeu tous les niveaux du système de santé.

Des questions fondamentales de recherche clinique doivent encore être résolues. Par exemple, des chercheurs ougandais ont montré une amélioration de la survie lorsque l'on administrait une chimiothérapie avant l'intervention chirurgicale ; en effet, de très nombreux enfants présentaient une extension extraoculaire au moment de la consultation. Par contre, une petite étude menée en Tanzanie a montré que 60 % des enfants dont l'histologie était bonne après l'énucléation avaient bénéficié d'une excision complète de la tumeur avec un faible risque et n'avaient jamais eu besoin de chimiothérapie. Dans ces conditions, que faut-il privilégier, la chimiothérapie ou la chirurgie ? En combinant des recherches cliniques multicentriques et multi-pays, nous pouvons commencer à répondre à ces questions et éviter des tragédies inutiles.

Comme le montre ce numéro de la *Revue de Santé Oculaire Communautaire*, on observe actuellement une réelle dynamique et une détermination à améliorer les résultats pour les enfants atteints de rétinoblastome dans tous les pays du monde. Nous espérons que les informations pratiques et concises contenues dans ces pages aideront nos lecteurs à participer à l'amélioration du dépistage et du traitement du rétinoblastome.

Je suis un enfant, pas un cas clinique

Abby White
Directrice générale, World Eye Cancer Hope, Royaume-Uni
www.wechope.org

Les patients atteints de rétinoblastome sont avant toute chose des enfants qui se trouvent souffrir d'un cancer oculaire. Lorsque l'on définit l'enfant comme un « cas clinique », cela a pour effet de le déshumaniser et de nous empêcher de penser pleinement au bien-être de cet enfant et de sa famille.

Un enfant atteint de rétinoblastome n'est pas un spécimen. C'est un individu avec des pensées, des émotions, des attentes, des rêves, des goûts et des dégoûts qui lui sont propres. Il peut susciter toutes sortes d'émotions chez le personnel qui le soigne. Ces enfants malades sont profondément aimés par leurs proches et la plupart des parents n'hésiteraient pas à perdre un œil si cela pouvait épargner à leur enfant une telle souffrance.

L'évaluation de la valeur de chaque traitement doit se faire en gardant à l'esprit le bien-être complet de l'enfant. Nous devons penser au-delà du corps physique et prendre en compte le bien-être affectif de l'enfant, tout au long du traitement mais également longtemps après, jusqu'à ce qu'il atteigne l'âge adulte.

Si, tous autant que nous sommes, nous faisons l'effort de ne plus penser en termes de « cas clinique » et de considérer pleinement l'enfant et sa famille, nous pourrons mieux guérir l'enfant et contribuer à ce qu'il grandisse heureux et en bonne santé.

Tableau 1 Rôles et responsabilités dans le dépistage, l'orientation et le traitement du rétinoblastome

Responsabilités individuelles			
Parent →	**Agent de santé/Infirmier →**	**Ophtalmologiste →**	**Centre ophtalmologique spécialisé**
Demandez immédiatement de l'aide si vous voyez quelque chose de blanc au centre de l'œil (la pupille) OU si vous prenez une photo et voyez un point rouge au centre d'un seul œil (au lieu des deux). Ne laissez personne vous refouler et n'en démordez pas tant qu'un médecin de l'hôpital n'a pas examiné les yeux de l'enfant à l'aide d'une lumière vive.	Il faut croire les parents s'ils disent avoir vu quelque chose de blanc dans la pupille et demander l'avis d'un spécialiste. Traitez la situation comme une urgence médicale. Apprenez à examiner le reflet rétinien (page 45). Examinez tous les enfants lors des visites médicales de routine et lors des vaccinations.	Apprenez à reconnaître le rétinoblastome et à identifier un œil nécessitant une énucléation. Informez les parents des bons résultats esthétiques de l'énucléation avec mise en place d'un implant. Montrez-leur des photos d'enfants dont le traitement a donné de bons résultats. Apprenez à réaliser une énucléation en enlevant plus de 15 mm du nerf optique. Examinez toujours le fond de l'autre œil lorsque vous procédez à une énucléation : celui-ci peut présenter une petite tumeur pouvant être traitée au laser. Orientez tous les enfants présentant des signes de rétinoblastome dans les deux yeux vers un centre national ou un centre spécialisé pour un traitement d'urgence.	Mêmes responsabilités que les ophtalmologistes, et également : Apprenez à administrer les traitements locaux pour les tumeurs plus petites (généralement dans le deuxième œil). Créez des équipes pluridisciplinaires qui travaillent en étroite collaboration pour coordonner le traitement de chaque enfant. Cette équipe comprendra des ophtalmologistes, des oncologues, des histopathologistes, des infirmiers, des spécialistes de l'enfance ou des ludothérapeutes, ainsi que du personnel de soutien psychologique. Offrez des services de conseils généraux et génétiques aux parents et aux personnes qui s'occupent des enfants. Orientez les parents vers d'autres formes de soutien pour l'apprentissage et le développement de leur enfant.
Responsabilités du ministère de la Santé			
Mener des campagnes de sensibilisation pour informer les parents de l'existence d'un traitement et leur montrer quand il faut consulter un médecin.	Veiller à ce que l'examen du reflet rétinien (page 45) soit inclus dans le programme de formation des infirmiers et des agents de santé.	Veiller à ce qu'il y ait au moins un ophtalmologiste pour 100 000 habitants.	Soutenir le développement de réseaux d'orientation et de centres nationaux pour le rétinoblastome. Offrir un accès subventionné au traitement spécialisé pour tous les enfants atteints de rétinoblastome. Proposer des services de dépistage pour les frères et sœurs, ainsi que des aides à l'hébergement ou au transport pour les parents ou les personnes qui s'occupent de ces jeunes enfants.

Améliorer la prise en charge du rétinoblastome en Afrique subsaharienne : le programme de l'AMCC

Laurence Desjardins
Ophtalmologiste de l'Institut Curie ; directrice administrative et scientifique de la Société Française d'Ophtalmologie ; Présidente de l'AMCC ; Présidente d'honneur de Rétinostop, Paris, France.

Karim Assani
Oncopédiatre ; Responsable du Programme rétinoblastome à l'AMCC, Kinshasa, République Démocratique du Congo.

Pierre Bey
Conseiller du Président de l'Institut Curie ; Vice-président de l'AMCC ; Responsable du programme rétinoblastome, Paris, France.

Pour contacter l'AMCC à propos de ce projet :

laurence.desjardins@curie.fr

ldesjardins.amcc@gmail.com

Les initiatives de collaboration internationale et multidisciplinaire permettent d'améliorer la prise en charge.

AMCC

Journées sur le rétinoblastome en septembre 2021. SÉNÉGAL

L'AMCC (Alliance Mondiale Contre le Cancer) est une organisation non gouvernementale créée en 2001 et représentant à sa création la branche française de l'INCTR (*International Network for Cancer Treatment and Research*). C'est une association loi 1901 à but non lucratif. Le professeur Pierre Bey, qui a été nommé directeur médical de l'association en 2010, a souhaité développer un programme pour améliorer les soins au rétinoblastome dans les pays d'Afrique subsaharienne. Pour atteindre ce but il a répondu à un appel d'offres de la Fondation Sanofi Espoir, qui a soutenu ce programme entre 2011 et 2017. L'Institut Curie et l'association de parents Rétinostop ont également soutenu cette initiative.

Les objectifs du programme

Le programme avait pour objectif de créer des centres de traitement du rétinoblastome pour améliorer le diagnostic et la prise en charge. Il comporte plusieurs volets incluant des actions pour le diagnostic précoce, la formation des ophtalmologistes et des prothésistes, l'amélioration de la pluridisciplinarité, et la fourniture des équipements ophtalmologiques nécessaires à la réalisation du traitement conservateur. L'AMCC travaille aux côtés du GFAOP (Groupe Franco-Africain d'Oncologie Pédiatrique) qui permet la formation des oncopédiatres et fournit les médicaments nécessaires. Par ailleurs, le programme soutient l'enregistrement des données concernant le rétinoblastome dans chaque centre. Cet enregistrement des données doit permettre à chaque équipe de suivre ses résultats et de les publier.

Mise en place d'une collaboration internationale et pluridisciplinaire

Le programme a ciblé en priorité des hôpitaux où il y avait des ophtalmologistes motivés, un recrutement de cas de rétinoblastomes, et la possibilité de créer une équipe multidisciplinaire avec les oncopédiatres, les anatomopathologistes, les anesthésistes et les radiologistes.

Ces équipes ont été soutenues à Bamako, Antananarivo, Lubumbashi, Abidjan et Dakar. Des conventions ont été signées avec leur hôpital et des prothésistes ont pu être formés et débuter une activité. Grâce aux efforts continus des médecins de ces villes, des améliorations ont pu être constatées dans la prise en charge du rétinoblastome : une publication de l'équipe de Bamako en 2018 faisait état de 87 % de guérison pour les formes unilatérales intraoculaires[1].

En 2019, l'AMCC a reçu le soutien d'une fondation suisse pour poursuivre et étendre le programme en Afrique subsaharienne francophone, anglophone et lusophone. Ce soutien financier a permis à l'AMCC d'engager un manager pour le programme rétinoblastome, le docteur Karim Assani, oncopédiatre à Kinshasa, qui a joué un rôle majeur dans le développement du programme. Les docteurs Fatou Sylla et Paule Aida Ndoye Roth sont les ophtalmologistes leaders en Afrique francophone ; l'IOTA à Bamako, avec le professeur Fatou Sylla, a été accrédité comme centre de formation et le professeur Paule Aida Ndoye Roth coordonne un protocole de recherche multicentrique sur les causes du retard au diagnostic. Le professeur Fousseyni Traore de Bamako assure la coordination en ce qui concerne l'oncopédiatrie. Dans les pays anglophones, une aide importante nous est apportée par le professeur Kahaki Kimani qui a une grande expérience du rétinoblastome au Kenya.

Au total 22 conventions ont été signées avec des hôpitaux en Guinée Conakry, au Togo, au Burkina Faso, au Bénin, en République Démocratique du Congo, au Niger, au Ghana, au Rwanda, en Ouganda, en Tanzanie, au Mozambique, au Kenya, et plus récemment avec quatre centres éthiopiens qui sont déjà soutenus pour l'oncopédiatrie par Aslan Project. Des contacts ont été pris avec le Cameroun et la République centrafricaine.

Les défis à relever

Les difficultés qui persistent actuellement sont les problèmes de diagnostic précoce. En plus des formations des personnels médicaux et paramédicaux, des actions pour alerter les parents sur les réseaux sociaux sont en cours de déploiement (dont une avec l'association *Know The Glow* au Kenya). Une étude multicentrique sous forme d'un questionnaire commun est en cours dans de nombreux pays pour préciser les causes du retard au diagnostic.

On déplore également des problèmes de prise en charge financière dans beaucoup de pays. La création d'association de parents dans chaque pays est souhaitable, ainsi que l'organisation par les gouvernements d'une prise en charge des soins pour les cancers de l'enfant.

Il existe encore des problèmes de mise en œuvre du traitement conservateur dans les formes bilatérales (difficultés anesthésiques, difficultés de réalisation du traitement et de suivi après traitement).

L'AMCC continue donc à rencontrer les équipes par Zoom et en présentiel, à les soutenir chaque fois que c'est nécessaire lors de courtes missions, et à les encourager à enregistrer et publier leurs résultats.

Voir page 47 pour la liste des centres de traitement du rétinoblastome en Afrique subsaharienne francophone.

Référence

1 Traoré F et al. Treatment of retinoblastoma in Sub-Saharan Africa : Experience of the paediatric oncology unit at Gabriel Toure Teaching Hospital and the Institute of African Tropical Ophthalmology, Bamako, Mali. Pediatric Blood Cancer 2018 ; 65(8) : e27101.

Ido Didi Fabian
Oncologue oculaire chef de clinique, Ocular Oncology Service, Goldschleger Eye institute, Sheba Medical Center, Tel Aviv, Israël.

Mandeep S Sagoo
Service de rétinoblastome, Royal London Hospital ; Ocular Oncology Service NIHR Biomedical Research Centre for Ophthalmology, Moorfields Eye Hospital et UCL Institute of Ophthalmology, Londres, Royaume-Uni.

Comprendre le rétinoblastome : épidémiologie et génétique

L'origine d'un rétinoblastome est généralement la mutation aléatoire d'un gène dans une cellule rétinienne. Il est important d'essayer d'identifier si l'enfant présente un rétinoblastome héréditaire, car ce dernier peut affecter les deux yeux de l'enfant. Les frères et sœurs et les futurs enfants d'un enfant atteint de rétinoblastome présentent un risque plus élevé de développer ce cancer.

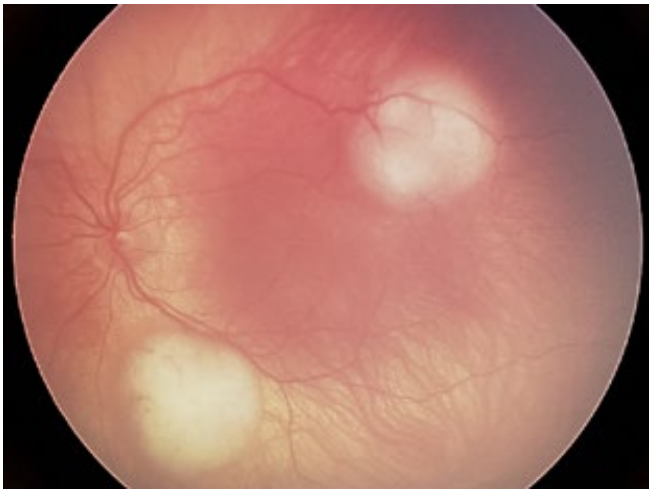

IDO DIDI FABIAN

Figure 1 Rétinoblastome multifocal, suggérant une forme héréditaire

Le rétinoblastome est le cancer oculaire le plus fréquent chez l'enfant. Il s'agit cependant d'une maladie relativement rare, qui affecte une naissance vivante sur 16 000 à 18 000 dans la population mondiale[1]. Son incidence est semblable au sein des populations et ne varie pas en fonction du sexe, du groupe ethnique ou de la situation socio-économique. À l'échelle mondiale, environ 8 000 enfants par an développent un rétinoblastome ; la grande majorité d'entre eux développent cette maladie avant l'âge de cinq ans.

Le rétinoblastome a son origine dans une cellule photoréceptrice de la rétine et est lié à une mutation du gène RB1 (qui est normalement un gène suppresseur de tumeur). Chaque personne hérite de deux copies (dites « allèles ») du gène *RB1*, une de chaque parent. Pour qu'un rétinoblastome se développe, il doit se produire une mutation dans les deux copies du gène *RB1* au sein d'une même cellule rétinienne.

En fonction de la nature de la mutation, le rétinoblastome peut être classé comme héréditaire (mutation dite héréditaire ou acquise) ou non héréditaire (mutation sporadique ou spontanée).

Rétinoblastome héréditaire

Dans beaucoup de cas de rétinoblastome héréditaire, l'enfant a hérité d'un de ses parents un allèle du gène RB1 comportant une mutation, et cette mutation est donc présente dans toutes les cellules de cet enfant ; il se produit ensuite une deuxième mutation dans une cellule rétinienne, ce qui entraîne une tumeur.

Les enfants ayant un rétinoblastome héréditaire développent souvent la maladie à un jeune âge (âge médian de 15 mois).

Les tumeurs peuvent se développer à plusieurs endroits dans un seul œil (maladie multifocale, voir Figure 1) et dans les deux yeux (maladie bilatérale).

Un enfant atteint de rétinoblastome bilatéral a 100 % de chances de présenter une mutation héréditaire. Le rétinoblastome héréditaire peut également se développer de manière asymétrique, avec une tumeur de stade différent dans chaque œil au moment de la consultation. Ces enfants peuvent aussi présenter d'abord un rétinoblastome unilatéral qui deviendra ensuite bilatéral.

Il est particulièrement important d'identifier un rétinoblastome d'origine héréditaire. Si vous voyez en consultation un enfant atteint de rétinoblastome unilatéral, ne supposez pas qu'il s'agit forcément d'un rétinoblastome non héréditaire : l'on estime que 10 à 20 % des enfants présentant la forme unilatérale de la maladie ont un rétinoblastome héréditaire. Renseignez-vous sur les antécédents familiaux de l'enfant, demandez si certains membres de la famille ont subi une énucléation durant leur enfance et **examinez toujours le deuxième œil à la recherche de signes précoces de tumeur**. Envoyez la famille vers un service de conseil génétique et de test génétique, si possible (page 31).

Rétinocytome

Un rétinocytome est une tumeur de l'œil non cancéreuse provoquée par le même gène. Il faut rechercher des rétinocytomes dans les yeux des parents d'un enfant atteint de rétinoblastome ; la présence d'un rétinocytome dans l'œil d'un parent ou d'un frère ou sœur confirmera que le rétinoblastome est héréditaire dans cette famille.

Mosaïcisme

Parfois, une mutation aléatoire se produit dans le gène RB1 peu de temps après la formation d'un embryon. En fonction du stade de développement auquel se produit cette mutation, il se peut que certaines cellules du corps de l'enfant comportent ensuite cette mutation du gène *RB1*, mais pas toutes les cellules. On parle alors de mosaïcisme génétique. Si cette mutation du gène *RB1* est présente dans les cellules germinales (ovules ou spermatozoïdes), alors elle pourra être transmise aux générations suivantes.

Rétinoblastome non héréditaire

Le rétinoblastome non héréditaire n'affecte qu'un seul œil. C'est le type de rétinoblastome le plus courant. Comme son nom l'indique, ce type de rétinoblastome n'est pas hérité des parents et ne se transmet pas aux générations suivantes. Ce rétinoblastome se développe lorsqu'il se produit deux mutations aléatoires dans une même cellule rétinienne, une dans chaque allèle du gène *RB1*. On parle aussi de rétinoblastome « sporadique ».

Récemment, on a découvert qu'un rétinoblastome pouvait se développer en l'absence de mutation du gène *RB1*, suite à une amplification de l'oncogène *MYCN*[2]. C'est un phénomène rare : ceci ne se produit que chez 3 % enfants présentant un rétinoblastome unilatéral et la maladie se développe à un âge plus jeune, généralement avant six mois.

Références

1 Kivelä T. The epidemiological challenge of the most frequent eye cancer: retinoblastoma, an issue of birth and death. Br J Ophthalmol 2009;93:1129–1131.

2 Rushlow DE, Mol BM, Kennett JY, et al. Characterisation of retinoblastomas without RB1 mutations: Genomic, gene expression, and clinical studies. Lancet Oncol 2013;14:327–334. Available at: **www.ncbi.nlm.nih.gov/pubmed/23498719**

Rétinoblastome héréditaire : estimer le risque et conseiller la famille

Elisabeth Rosser
Généticienne clinique, service de génétique clinique, Great Ormond Street Hospital, Londres, Royaume-Uni.

Mandeep S Sagoo
Service de rétinoblastome, Royal London Hospital ; Ocular Oncology Service NIHR Biomedical Research Centre for Ophthalmology, Moorfields Eye Hospital et UCL Institute of Ophthalmology, Londres, Royaume-Uni.

Lorsqu'un diagnostic de rétinoblastome héréditaire ne peut être confirmé par analyse génétique, il est possible d'estimer le risque encouru par les autres membres de la famille et de l'utiliser pour planifier des examens oculaires de suivi.

© SWATHI KALIKI CC BY-NC-SA 4.0

Si un enfant présente un rétinoblastome héréditaire, ses frères et sœurs sont également à risque de développer la maladie. INDE

Les laboratoires de génétique peuvent détecter beaucoup de mutations différentes dans le gène du rétinoblastome et les tests génétiques sont utilisés pour déterminer si un individu, et les membres de sa famille, présente(nt) un risque significatif de développer un rétinoblastome.

Dans les pays à faible ou moyen revenu, toutefois, beaucoup de centres de traitement n'ont pas la possibilité de réaliser une analyse génétique. Dans ce cas, il revient au clinicien d'évaluer le risque que son jeune patient présente un rétinoblastome héréditaire, en se basant sur le tableau clinique et les antécédents familiaux :

- Le rétinoblastome héréditaire se développe à un plus jeune âge (âge médian de 15 mois).
- Les tumeurs sont généralement bilatérales et multifocales, mais elles peuvent parfois être unilatérales.
- D'autres membres de la famille sont affectés ; ils présentent soit un rétinoblastome soit, plus rarement, une seconde tumeur.
- Le père ou la mère, ou un autre parent proche, a subi une énucléation durant son enfance.
- L'examen révèle une tumeur bénigne de la rétine (rétinome) chez les parents ou les frères et sœurs (page 30).

Lorsqu'un enfant est atteint d'un rétinoblastome de forme **héréditaire**, ses frères et sœurs (et ses futurs enfants) sont susceptibles de développer la maladie. Ils doivent donc subir un examen complet de la rétine à intervalles réguliers, ce afin de détecter et traiter toute tumeur potentielle le plus tôt possible.

Si un enfant présente un rétinoblastome unilatéral, il faut toujours examiner l'autre œil avec soin jusqu'à l'âge de cinq ans, pour détecter et traiter tout signe de rétinoblastome bilatéral.

Estimation du risque de rétinoblastome héréditaire

Pour étayer la prise de décision en l'absence de test génétique, il est possible d'utiliser l'algorithme présenté dans la Figure 1 (page 32) pour estimer le risque encouru par les autres membres de la famille lorsqu'un enfant est atteint de rétinoblastome. Cet algorithme a été développé après avoir passé en revue les résultats des enfants ayant subi une analyse génétique dans notre service.

Le Tableau 1 présente une estimation du risque que les membres de la famille d'un patient atteint de rétinoblastome (frère ou sœur, enfant, ou parent plus éloigné) développent eux aussi une tumeur de la rétine.

Les deux questions les plus importantes sont : « Existe-t-il au moins un autre membre de la famille atteint de rétinoblastome ? » et « Le rétinoblastome est-il multifocal, bilatéral ou unilatéral ? ». Les catégories sont regroupées par niveau de risque : un risque supérieur à 1 % est considéré comme risque élevé et un risque inférieur ou égal à 1 % est considéré comme risque faible.

Servez-vous du Tableau 1 ; basez-vous sur le lien de parenté avec le patient et le tableau clinique pour déterminer s'il faut mettre en œuvre un protocole de dépistage à « risque élevé » (orange) ou à « risque faible » (vert). Le Tableau 2 à la page 32 décrit ces protocoles de dépistage, soit quand et à quelle fréquence les membres de la famille devront subir un examen détaillé de la rétine pour dépister à un stade précoce toute tumeur potentielle.

Il est important de parler avec les parents et les personnes qui s'occupent de l'enfant, afin de les informer du risque encouru par leur enfant et du fait que ses frères et sœurs, ainsi que ses futurs enfants, risquent eux aussi de développer un rétinoblastome. Soulignez que des examens oculaires à intervalles réguliers (Tableau 2) permettront le diagnostic précoce d'une éventuelle tumeur et favoriseront donc le succès du traitement. Soyez à l'écoute des inquiétudes des parents. Assurez-vous qu'ils savent exactement où se rendre pour faire examiner les autres membres de la famille et consacrez suffisamment de temps à la discussion pour répondre à toute question éventuelle.

Secondes tumeurs

Les personnes atteintes de rétinoblastome héréditaire sont également à risque de développer d'autres tumeurs au cours de leur vie. Ces deuxièmes cancers sont le plus souvent un ostéosarcome, un sarcome des tissus mous ou un mélanome. Le risque augmente si l'enfant a été traité par radiothérapie externe. Les secondes tumeurs se développent le plus souvent entre 10 ans et 50 ans et peuvent apparaître n'importe où dans l'organisme. Il n'existe pas de dépistage efficace de ces deuxièmes tumeurs, donc il est important que le patient et son équipe soignante aient conscience qu'elles peuvent survenir. Il est important que le patient se protège du soleil et examine régulièrement sa peau pour repérer un mélanome éventuel.

Suite à la page 32 ➤

Note : si un enfant présente un rétinoblastome unilatéral, il faut toujours examiner l'autre œil avec soin, afin de détecter et traiter tout signe de rétinoblastome bilatéral.

Figure 1 Organigramme. Utiliser le Tableau 1 pour évaluer le risque encouru par les membres de la famille, puis suivre le protocole de dépistage décrit dans le Tableau 2

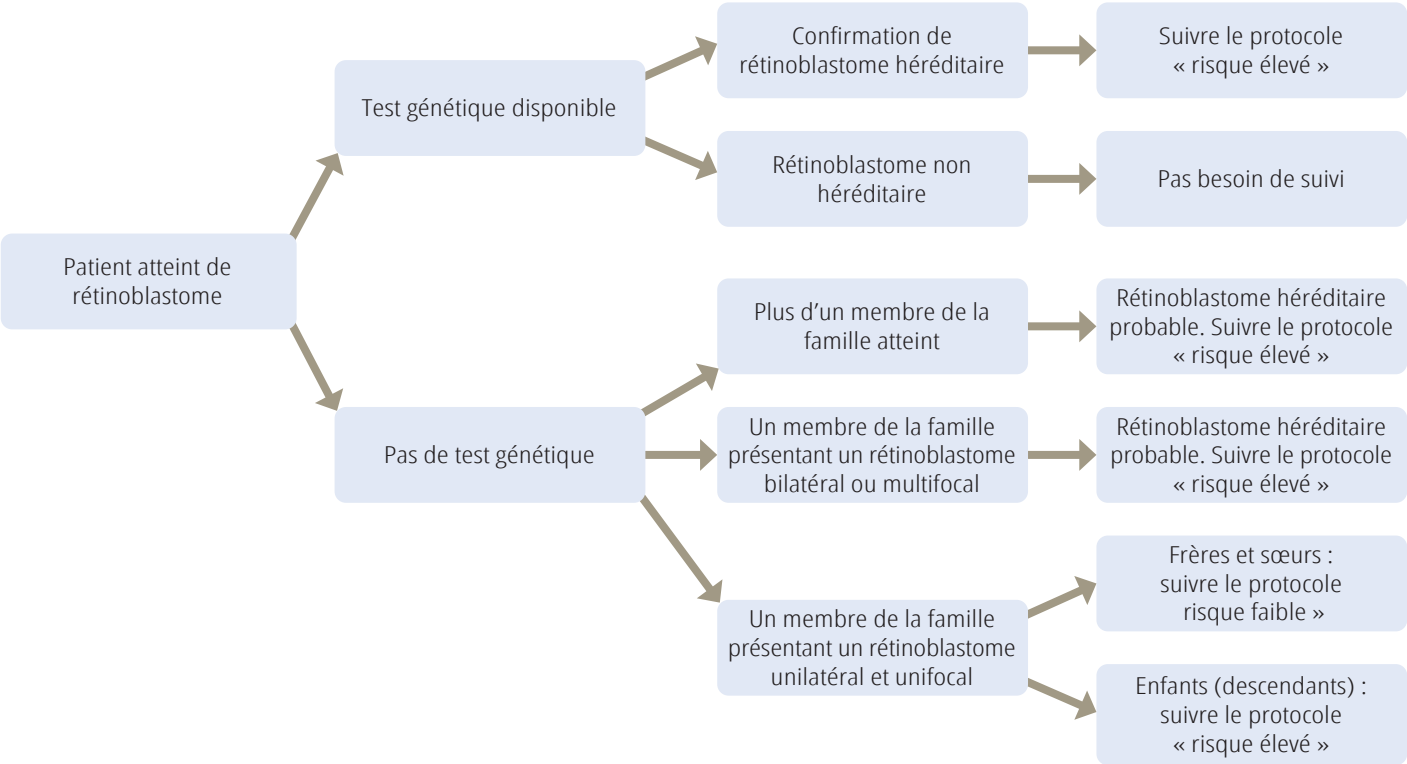

Tableau 1 Estimation du risque de rétinoblastome chez les frères et sœurs et les futurs enfants d'un enfant atteint de rétinoblastome

	Plus d'un membre de la famille affecté	**L'enfant est atteint de rétinoblastome bilatéral ou multifocal**	**L'enfant est atteint de rétinoblastome unilatéral et unifocal**
Frères et sœurs de l'enfant atteint de Rb*	**50 %**	**5 %**	**1 %**
Futurs enfants de l'enfant atteint de Rb*	**50 %**	**50 %**	**5 –10 %**
Parents plus éloignés de l'enfant atteint de Rb*	Étudier l'arbre généalogique, peuvent être à risque	Pas de risque accru	Pas à risque

*Rb = rétinoblastome

Risque élevé Risque faible

Tableau 2 Protocoles de dépistage (« risque élevé » et « risque faible ») pour les futurs enfants ou les frères et sœurs des enfants atteints de rétinoblastome

Âge des frères et sœurs ou de l'enfant	**Risque élevé**	**Risque faible**
2 semaines	Au plus tard à 2 semaines	
4 semaines		Au plus tard à 4 semaines
Jusqu'à 6 mois	Toutes les 4 semaines	Toutes les 6 semaines
6 à 12 mois	Toutes les 4 à 6 semaines	À 9 mois et à 12 mois
1 à 2 ans	Tous les 2 mois jusqu'à 18 mois Puis à 21 mois et à 24 mois	À 16 mois et à 22 mois
2 à 3 ans	Tous les 4 mois	Tous les 6 mois
Après 3 ans	Arrêter, sauf si antécédents familiaux de déclenchement tardif de la maladie	Arrêter

Manoj V Parulekar
Ophtalmologiste chef de clinique, Birmingham Children's Hospital, Birmingham, Royaume-Uni.

Détection du rétinoblastome

Il est important de se familiariser avec les signes précoces du rétinoblastome. La détection, le diagnostic et le traitement précoces en dépendent.

Les signes précoces du rétinoblastome sont le plus souvent :

- La présence de quelque chose de blanc dans l'œil, souvent remarquée en premier lieu par les parents. Confirmer en testant le reflet rétinien (voir page 45).
- Un strabisme : strabisme convergent ou divergent (moins fréquent).

Les signes indiquant un rétinoblastome plus avancé incluent notamment :

- Une exophtalmie : saillie de l'œil vers l'avant
- Une tumeur visible (masse bourgeonnante) intéressant seulement le globe, ou s'étendant jusqu'à l'orbite et/ou le visage.

Parmi les signes moins fréquents du rétinoblastome, l'on peut citer :

- Mauvaise vision, remarquée soit par les parents soit par le personnel de santé
- Nystagmus (mouvements oculaires involontaires constants)
- Hyphéma (saignement dans la chambre antérieure)
- Pseudo-hypopion (présence de cellules dans la chambre antérieure, ayant l'apparence de couches de matériau blanc)
- Inflammation périoculaire
- Atrophie du globe oculaire
- Augmentation de la pression intraoculaire (glaucome)
- Augmentation du volume du globe oculaire
- Changement de la couleur de l'iris (hétérochromie).

Rétinoblastome affectant les deux yeux

Les signes de rétinoblastome héréditaire sont généralement présents dans les deux yeux dès les premiers mois de la vie de l'enfant (parfois même à la naissance). Ces signes sont les suivants :

- Les personnes s'occupant de l'enfant trouvent que ses yeux ne sont pas normaux.

Tableau 1 Pourrait-il s'agir d'un rétinoblastome ?

	Ce que disent les parents, ou ce que vous pouvez observer	Pourrait-il s'agir d'un rétinoblastome ?
Écoutez les personnes qui s'occupent de l'enfant	Les parents disent qu'ils ont vu quelque chose de blanc dans l'œil	Oui
Examinez les yeux de l'enfant	Les yeux paraissent normaux, mais les parents disent qu'ils ont vu quelque chose de blanc dans l'œil	Oui
	Les yeux ne regardent pas dans la même direction ; ils ne sont pas parallèles	Le strabisme est courant chez les enfants. Il est rarement dû à un rétinoblastome
	Une des pupilles n'est pas noire ; elle peut être de couleur blanche ou jaune orangé	Il peut s'agir d'une cataracte ou d'un rétinoblastome
	Un des yeux est plus gros que l'autre ou fait saillie	Il peut s'agir d'une exophtalmie causée par un rétinoblastome avancé
Examinez la pupille et le reflet rétinien	Regardez les pupilles. Elles devraient être noires. Testez le reflet rétinien (page 45)	Soupçonnez un rétinoblastome si l'apparence de la pupille est anormale

Leucocorie. Le signe le plus fréquent du rétinoblastome est un reflet rétinien blanc ou anormal.

DIMARAS H, KIMANI K, ET AL. LANCET SEMINAR, 2012

- La présence d'un reflet blanc dans la pupille (ou quelque chose de blanc dans l'œil, remarqué par les parents dans un œil ou les deux).
- Parfois nystagmus (mouvements oculaires involontaires quand la tumeur implique la partie centrale de la rétine dans les deux yeux).

Rétinoblastome affectant un seul œil

Les enfants ayant un rétinoblastome non héréditaire développent la maladie à un âge plus tardif, souvent vers l'âge de 2 à 3 ans. Chez les patients ayant un rétinoblastome non héréditaire, on observe le plus souvent en consultation une **leucocorie** (un reflet blanc anormal sur la rétine) et un **strabisme** (moins fréquent).

Note : Si un enfant présente un rétinoblastome unilatéral avant l'âge d'un an, il peut s'agit d'un rétinoblastome héréditaire (page 30). Cet enfant a un risque plus élevé de développer d'autres tumeurs dans le même œil ou dans l'autre œil. Dans tous les cas où l'on suspecte un rétinoblastome héréditaire, il est essentiel d'examiner régulièrement l'autre œil durant l'enfance du patient.

Symptômes les plus courants selon le lieu géographique

Dans les pays à revenu élevé, les enfants présentant un rétinoblastome peuvent présenter une baisse de vision, une rougeur oculaire aiguë ou une inflammation de l'orbite.

Dans les contextes à faible revenu, la consultation se fait plus tardivement et les cas de rétinoblastome avancé avec proptosis ou masse tumorale bourgeonnante sont plus fréquents.

Photographie numérique avec flash

Dans certains cas la photographie numérique avec flash, souvent avec un téléphone portable, peut mettre en évidence un reflet rétinien blanc et permettre la détection précoce du rétinoblastome chez certains enfants ; toutefois, la présence d'un strabisme, de vices de réfraction, tout comme une photo qui n'est pas prise de face, peuvent aussi produire l'apparence d'un reflet rétinien blanc, avec seulement une minorité de cas ayant réellement un rétinoblastome.

Par conséquent, bien que dans la plupart des cas où l'on n'observe pas de reflet rouge dans l'œil ne soient pas des cas de rétinoblastome, cela peut être utile de communiquer l'information au grand public pour le sensibiliser au rétinoblastome. Au Honduras, la connaissance de cette information a été associée à une réduction de la proportion d'enfants se présentant tardivement en consultation avec un rétinoblastome à un stade avancé.

Classification et détermination du stade d'évolution du rétinoblastome

Ido Didi Fabian
Oncologue oculaire chef de clinique, Ocular Oncology Service, Goldschleger Eye institute, Sheba Medical Center, Tel Aviv, Israël.

Ashwin Reddy
Clinicien en chef du service ophtalmologie et rétinoblastome, Royal London Hospital, Londres, Royaume-Uni.

Mandeep S Sagoo
Service de rétinoblastome, Royal London Hospital ; Ocular Oncology Service NIHR Biomedical Research Centre for Ophthalmology, Moorfields Eye Hospital et UCL Institute of Ophthalmology, Londres, Royaume-Uni.

La classification et détermination du stade d'évolution du rétinoblastome est une première étape essentielle pour déterminer la prise en charge d'un enfant atteint ; elle fournit également des informations importantes sur le pronostic.

SWATHI KALIKI

Ces médecins recherchent des signes d'invasion du nerf optique. INDE

En oncologie, les systèmes de classification servent essentiellement à comparer les résultats de différents traitements et à permettre de formuler un pronostic.

Classification du rétinoblastome extraoculaire

Si le rétinoblastome n'est pas pris en charge, il va s'étendre au-delà de l'œil. C'est malheureusement ce que l'on observe le plus souvent dans les pays à faible ou moyen revenu. La tumeur peut pénétrer dans la paroi du globe et être visible à l'intérieur et autour de l'œil. Elle peut également s'étendre au système nerveux central en se propageant au nerf optique, ou elle peut s'étendre à d'autres parties de l'organisme par la circulation sanguine (métastases).

En 2006, Chantada et ses collaborateurs ont développé la classification IRSS (*International Retinoblastoma Staging System* ou système international de stadification du rétinoblastome)[1] ; celle-ci est présentée dans le Tableau 1. Elle classe la maladie en stades de 0 à 4. Au stade 0, l'atteinte est intraoculaire et le pronostic est généralement bon après traitement ; le stade 4 désigne le rétinoblastome avec métastases, dont le pronostic est défavorable.

Classification du rétinoblastome intraoculaire

Le premier système de classification du rétinoblastome intraoculaire a été proposé dans les années 60 par Reese et Ellsworth (classification de Reese-Ellsworth) ; cette classification évalue les chances de sauver l'œil par radiothérapie externe. Avec l'introduction dans les années 90 du traitement du rétinoblastome intraoculaire par chimiothérapie intraveineuse, la classification de Reese-Ellsworth est devenue inadaptée. Une nouvelle classification, la classification internationale

Tableau 1 IRSS* : Système international de stadification du rétinoblastome

Stade	Description clinique
0	Traitement conservateur
1	Œil énucléé, avec résection histologique complète
2	Œil énucléé, avec reliquat tumoral microscopique
3	Extension régionale
a	Atteinte patente de l'orbite
b	Atteinte ganglionnaire prétragienne ou cervicale
4	Extension métastatique
a	Métastases hématogènes (sans envahissement du système nerveux central) 1 Lésion unique 2 Lésions multiples
b	Atteinte du système nerveux central (avec ou sans autre extension régionale ou extension métastatique) 1 Lésion pré-chiasmatique 2 Masse tumorale dans le système nerveux central 3 Atteinte des leptoméninges et du liquide céphalorachidien

* *International Retinoblastoma Staging System*

Figure 1 Rétinoblastome intraoculaire : stades A à E

A Petite tumeur post-équatoriale limitée à la rétine

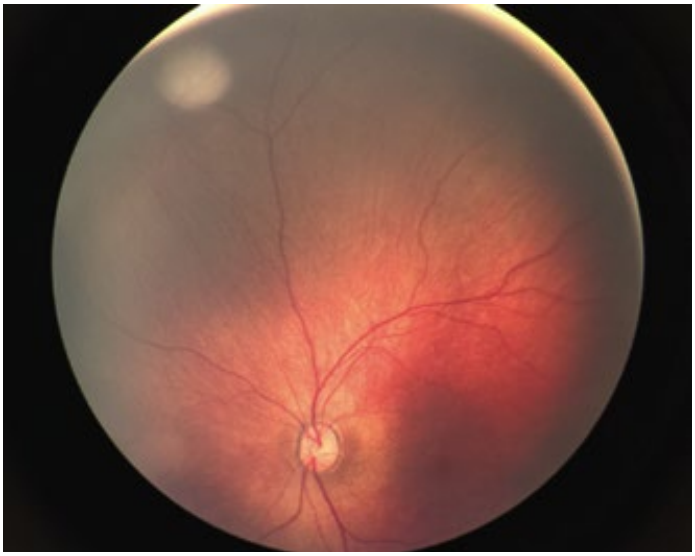

IDO DIDI FABIAN

B Tumeur fovéolaire limitée à la rétine

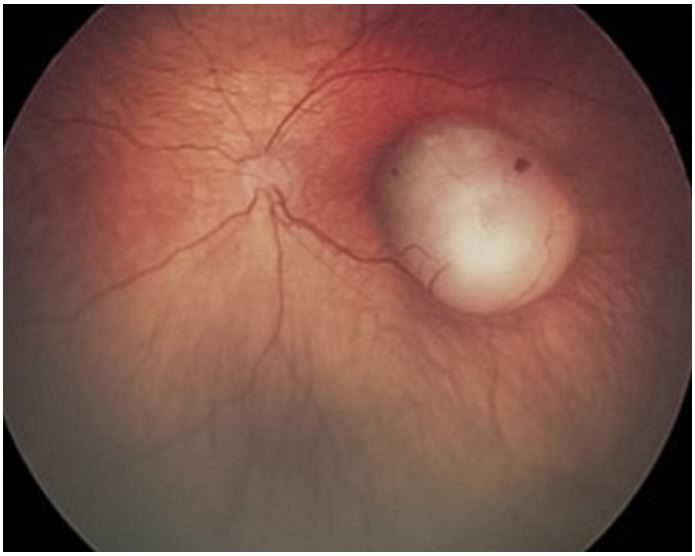

IDO DIDI FABIAN

C Tumeur rétinienne entourée par une couronne d'essaimage sous-rétinien (indiquée par la flèche)

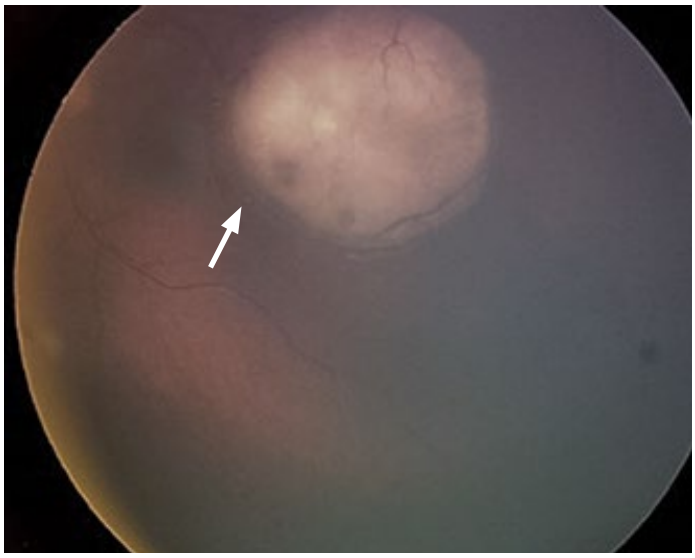

IDO DIDI FABIAN

D Essaimage intravitréen diffus

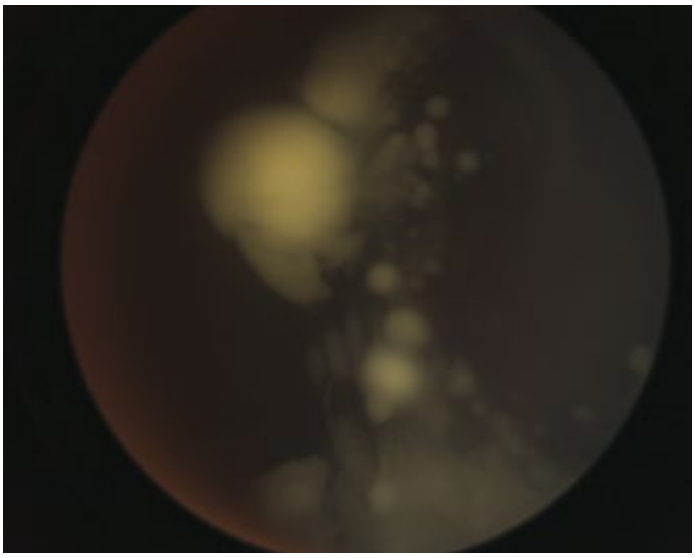

IDO DIDI FABIAN

E Tumeur de grande taille en contact avec le cristallin, entraînant une élévation de la pression intraoculaire et une augmentation du volume du globe oculaire

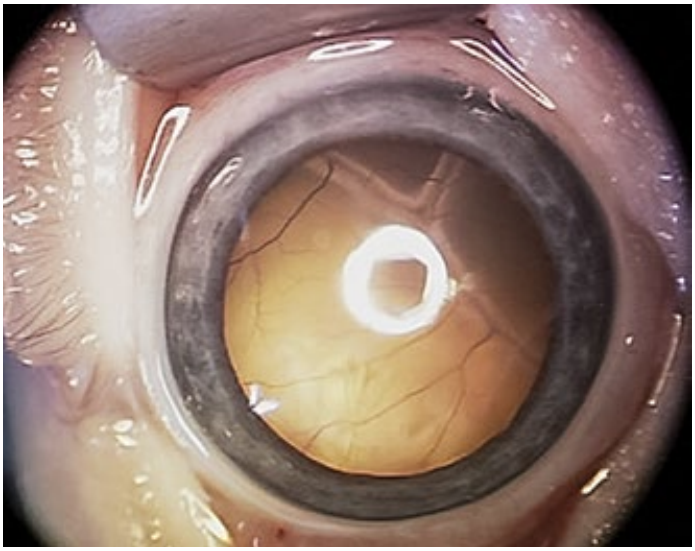

IDO DIDI FABIAN

du rétinoblastome intraoculaire ou classification IIRC (*International Intraocular Retinoblastoma Classification*) a donc été proposée[2].

La classification IIRC répartit les tumeurs en cinq groupes allant de A à E, en fonction de leur taille, de leur site et d'autres critères, notamment la présence d'essaimage vitréen (présence de petites colonies de cellules cancéreuses dans le vitré) et/ou de décollement de rétine.

Shields et ses collaborateurs ont développé une classification remaniée, la classification ICRB (*Intraocular Classification of Retinoblastoma* ou classification intraoculaire du rétinoblastome), qui se distingue de la classification IIRC par les définitions des groupes D et E, qui correspondent à des stades avancés (voir Tableau 2 page 36). En 2006, il a été montré que la classification ICRB permettait de prédire le résultat de la chimiothérapie par voie intraveineuse[3].

- Yeux des groupes A à C : le globe oculaire a pu être sauvé pour ≥ 90 % des yeux.
- Yeux du groupe D : le globe oculaire a pu être sauvé pour 47 % des yeux.
- Les yeux du groupe E ont subi une énucléation en traitement de première intention et ont été exclus de l'analyse.

Ces deux classifications, IIRC et ICRB, sont maintenant les principales classifications utilisées pour le rétinoblastome intraoculaire (voir Tableau 2) par les cliniciens et chercheurs du monde entier[4]. Les images de la Figure 1 illustrent chaque catégorie.

Suite à la page 36 ➤

La chimiothérapie par voie intraveineuse s'est révélée efficace pour traiter des tumeurs limitées à la rétine ; toutefois, l'essaimage vitréen semblait résister à ce traitement. En 2012, Munier et ses collaborateurs ont développé une technique de chimiothérapie par injection directe dans la cavité vitréenne[5]. Ils ont utilisé un système de classification regroupant les essaimages de cellules tumorales suivant leur morphologie et leur taille, en « poussières », « sphères » et « nuages ». Depuis l'introduction de cette technique de chimiothérapie intravitréenne, cette classification des essaimages vitréens est couramment utilisée pour prédire le nombre d'injections nécessaires pour traiter les différents types d'essaimage[6].

Un autre type de classement utilisé pour tous les types de cancer, y compris le rétinoblastome, a été créé par le *American Joint Committee on Cancer* (AJCC). La classification TNM classifie les cancers selon leur extension au-delà du site primitif ; la lettre T représente la tumeur primitive, la lettre N représente les ganglions lymphatiques voisins (*nodes* en anglais) et la lettre M représente l'existence de métastases systémiques. La dernière (et huitième) édition de la classification TNM, publiée récemment, inclut l'existence ou non d'une composante héréditaire (H) pour le rétinoblastome ; on parle maintenant de la classification cTNMH (c pour « clinique »). Les catégories de la classification cTNMH font la distinction entre une tumeur intrarétinienne, intraoculaire, intraoculaire avec extension, ou extraoculaire[7]. La classification TNM comporte également une sous-classification pour les pathologistes (pTNM), qui est couramment utilisée par les pathologistes-ophtalmologistes.

Résumé

Les systèmes de classification et de stadification du rétinoblastome ont évolué au fur et à mesure que de nouveaux traitements sont apparus. On peut actuellement utiliser plusieurs systèmes. Lorsque l'atteinte se limite au globe, on peut recourir aux systèmes de classification suivants : IIRC, ICRB et cTNMH, ainsi que des sous-classifications supplémentaires décrivant l'essaimage dans le vitré. Face à un rétinoblastome à atteinte extraoculaire, on peut utiliser les système IRSS et cTNMH.

Tableau 2 Systèmes de classification du rétinoblastome intraoculaire

	Classification IIRC*	Classification ICRB**
Groupe A (très faible risque)	Toutes les tumeurs sont de dimension ≤ 3 mm, limitées à la rétine et à au moins 3 mm de la fovéola et au moins 1,5 mm du nerf optique. Il n'y a pas d'essaimage vitréen ou sous-rétinien	Rétinoblastome ≤ 3 mm (base ou épaisseur)
Groupe B (faible risque)	Pas d'essaimage vitréen ou sous-rétinien et tumeur rétinienne à bords définis dont la taille ou la localisation ne correspond pas au groupe A. Il est acceptable d'inclure les cas où il y a une petite couronne de liquide sous-rétinien située à ≤ 5 mm de la base de la tumeur	Rétinoblastome > 3 mm (base ou épaisseur) ou : • Localisation maculaire (à ≤ 3 mm de la fovéola) • Localisation juxtapapillaire (à ≤ 1,5 mm de la papille optique) • Décollement séreux rétinien (à ≤ 3 mm du bord)
Groupe C (risque moyen)	Essaimage focal, vitréen ou sous-rétinien et tumeurs rétiniennes aux bords bien définis (peu importe la taille ou le site de la tumeur). Tout essaimage doit être local, léger et limité, de façon à pouvoir être traité par irradiation. Décollement séreux rétinien pouvant aller jusqu'à un quadrant	Rétinoblastome avec : • Essaimage sous-rétinien à ≤ 3 mm de la tumeur • Essaimage vitréen à ≤ 3mm de la tumeur • Essaimage à la fois sous-rétinien et vitréen à ≤ 3 mm de la tumeur
Groupe D (haut risque)	Essaimage diffus vitréen ou sous-rétinien et/ou tumeur massive, aux bords mal définis, endophytique ou exophytique Essaimage plus important que dans le groupe C Dissémination massive et/ou diffuse, y compris exophytique, et décollement de rétine supérieur à un quadrant. On peut observer un essaimage vitréen d'aspect « graisseux » ou des masses avasculaires. L'essaimage sous-rétinien peut avoir l'apparence de plaques	Rétinoblastome avec : • Essaimage sous-rétinien à > 3 mm de la tumeur • Essaimage vitréen à > 3 mm de la tumeur • Essaimage à la fois sous-rétinien et vitréen à > 3 mm du rétinoblastome
Groupe E (très haut risque)	Destruction anatomique ou fonctionnelle de l'œil avec au moins une des caractéristiques suivantes : glaucome néovasculaire irréversible, hémorragie intraoculaire massive, cellulite orbitaire aseptique, tumeur en avant de la hyaloïde antérieure, tumeur en contact avec le cristallin, rétinoblastome infiltrant diffus et globe atrophique ou pré-atrophique	Rétinoblastome étendu occupant > 50 % du globe ou avec : • Glaucome néovasculaire • Opacité des milieux oculaires due à une hémorragie dans la chambre antérieure, le vitré ou l'espace sous-rétinien • Atteinte du segment post-laminaire du nerf optique, de la choroïde (> 2 mm), de la sclère, de l'orbite, et de la chambre antérieure

* IIRC = *International Intraocular Retinoblastoma Classification* ** ICRB = *Intraocular Classification of Retinoblastoma*

Références

1 Chantada G, et al. A proposal for an international retinoblastoma staging system. Pediatr Blood Ca 2006;47:801-805

2 Linn Murphree A. Intraocular retinoblastoma: the case for a new group classification. Ophthalmol Clin North Am 2005;18:41–53.

3 Shields CL, et al. The International Classification of Retinoblastoma Predicts Chemoreduction Success. Ophthalmology 2006;113:2276–2280.

4 Scelfo C, et al. An international survey of classification and treatment choices for group D retinoblastoma. Int J Ophthalmol 2017;10:(6):961-967

5 Munier FL, et al. Intravitreal chemotherapy for vitreous disease in retinoblastoma revisited: from prohibition to conditional indications. Br J Ophthalmol 2012;96:1078–1083.

6 Berry JL, et al. Not all seeds are created equal: seed classification is predictive of outcomes in retinoblastoma. Ophthalmology 2017;124:1817–1825.

7 Mallipatna AC, et al. In: Amin MB, Edge SB, Greene FL, et al., eds. AJCC Cancer Staging Manual. 8th ed. New York: Springer; 2017.

Laurence Desjardins
Ophtalmologiste de l'Institut Curie ; directrice administrative et scientifique de la Société Française d'Ophtalmologie ; Présidente de l'AMCC ; Présidente d'honneur de Rétinostop, Paris, France.

Karim Assani
Oncopédiatre ; Responsable du Programme rétinoblastome à l'AMCC, Kinshasa, République Démocratique du Congo.

Rétinoblastome intraoculaire : prise en charge thérapeutique actuelle en Afrique subsaharienne

Pour améliorer le taux de survie des enfants atteints de rétinoblastome, il est essentiel d'adopter une approche collaborative et multidisciplinaire et d'être à l'écoute des parents pour les aider à prendre des décisions souvent difficiles.

AMCC

Laboratoire de prothèses oculaires. RÉPUBLIQUE DÉMOCRATIQUE DU CONGO

La prise en charge du rétinoblastome intraoculaire nécessite la collaboration d'une équipe multidisciplinaire expérimentée. Cet article décrit essentiellement cette prise en charge telle qu'elle est pratiquée dans les hôpitaux d'Afrique sub-saharienne faisant partie du réseau de l'AMCC (voir page 29 de ce numéro). Elle peut combiner :

- Traitement chirurgical : énucléation
- Chimiothérapie systémique
- Traitements ophtalmologiques locaux, notamment thermothérapie transpupillaire et cryothérapie (voir plus loin)
- Radiothérapie : celle-ci entraîne des complications, donc on essaye actuellement chaque fois que cela est possible d'éviter l'irradiation externe. Cette dernière n'est d'ailleurs n'est pas encore possible dans beaucoup de pays. Les complications de la radiothérapie observées dans les pays développés sont essentiellement la cataracte et la sécheresse oculaire, l'atrophie du massif facial, les insuffisances hypophysaires et surtout les sarcomes secondaires dans le champ d'irradiation.

On qualifie de « traitement conservateur » toute prise en charge visant à préserver l'œil et éviter l'énucléation. Les traitements conservateurs du rétinoblastome intraoculaire associent en général une chimiothérapie à des traitements oculaires locaux : nous avons remarqué que cette approche donne de meilleurs résultats si l'on applique les traitements locaux avant la fin des cycles de chimiothérapie.

Tableau 1 Prise en charge du rétinoblastome intraoculaire en fonction du stade de la maladie

Classification	Description	Rétinoblastome unilatéral	Rétinoblastome bilatéral
Groupe A	Tumeur < 3 mm et en dehors de la macula	Traitement ophtalmologique local*	
Groupe B	Tumeur > 3 mm ou tumeur maculaire	Traitement local* avec ou sans chimiothérapie intraveineuse	
Groupe C	Essaimage vitréen ou sous-rétinien + décollement rétinien localisé (< 3 mm)	Énucléation avec/sans chimiothérapie ou radiothérapie en fonction des résultats histologiques	Chimiothérapie intraveineuse + traitement local* Énucléation de l'œil le plus atteint, si besoin
Groupe D	Décollement rétinien total ; essaimage vitréen ou sous-rétinien diffus	Énucléation avec/sans chimiothérapie ou radiothérapie en fonction des résultats histologiques	Chimiothérapie intraveineuse + traitements locaux* Énucléation de l'œil le plus atteint, si besoin
Groupe E	Envahissement de la chambre antérieure, buphtalmie, glaucome néovasculaire, phtyse, cellulite orbitaire, hémorragie du vitré	Chimiothérapie néoadjuvante, énucléation et chimiothérapie post-opératoire	

* Traitement local : laser diode et/ou cryothérapie selon la localisation de la tumeur

Facteurs influençant la prise en charge du rétinoblastome intraoculaire

Quel est l'état d'avancement de la maladie ?
Si la maladie est peu avancée, il est possible d'obtenir de bons résultats avec des traitements locaux et/ou une chimiothérapie, et d'éviter l'énucléation. En cas de tumeur massive, l'**énucléation** est inévitable, notamment dans les formes unilatérales. Le Tableau 1 montre les traitements recommandés en fonction du degré d'avancement du rétinoblastome, en se basant sur la classification IIRC (voir aussi page 36).

S'agit-il d'un rétinoblastome unilatéral ou bilatéral ?
Cette distinction influence le protocole thérapeutique, particulièrement lorsque le rétinoblastome est à un stade plus avancé, ce qui est souvent le cas dans les pays à faibles revenus. Pour les formes unilatérales, l'énucléation reste la meilleure option et permet une guérison dans la majorité des formes intraoculaires. La surveillance de l'œil adelphe devra être soigneuse pour les enfants diagnostiqués avant deux ans (surveillance de la périphérie rétinienne sous anesthésie générale).

Pour les formes bilatérales, un traitement conservateur doit être appliqué pour les formes intraoculaires. On veut éviter l'énucléation bilatérale et préserver le plus de fonction visuelle possible. S'il s'agit d'une forme asymétrique, on réalise en général l'énucléation de l'œil le plus atteint et un traitement conservateur sur l'autre œil.

Suite à la page 38 ➤

Énucléation

Celle-ci est le traitement envisagé en cas de rétinoblastome unilatéral avancé (groupe C à E), et elle sera pratiquée sur l'œil le plus atteint en cas de rétinoblastome bilatéral avancé (groupes D et E).

Les étapes de l'énucléation sont décrites à la page 42 de ce numéro ; cette intervention doit être réalisée par un chirurgien expérimenté avec section du nerf optique à distance du globe. Il est préférable de mettre en place un implant orbitaire pour remplacer le volume de l'œil et un conformateur en fin d'intervention pour bien maintenir les culs-de-sac avant la mise en place de la prothèse.

Après intervention, il faut réaliser un examen anatomo-pathologique soigneux. L'anatomopathologiste doit être formé aux spécificités du rétinoblastome ; il recherchera un envahissement de la choroïde, un envahissement rétro-laminaire du nerf optique ou un envahissement de la tranche de section voire parfois un envahissement extrascléral.

Un traitement complémentaire éventuel chimiothérapique ou radiothérapique peut être décidé en fonction des facteurs de risque histologique :

- Chimiothérapie seule en cas d'envahissement choroïdien isolé
- Chimiothérapie et radiothérapie en cas d'extension extrasclérale ou d'atteinte de la tranche de section du nerf optique.

La réalisation après énucléation d'une prothèse sur mesure garantit un bon aspect esthétique et une bonne tolérance de la prothèse. Les prothèses standards préfabriquées peuvent parfois être utilisées en dépannage mais donnent en général un moins bon résultat. La formation de prothésiste dans chaque centre est primordiale.

L'importance de parler aux parents

Si l'énucléation est une intervention qui permet de sauver la vie de l'enfant, son acceptation peut être difficile. Il faut que le médecin ophtalmologiste prenne du temps pour s'asseoir avec les parents dans un endroit calme et leur explique longuement et en détail la maladie. Il faut qu'il montre de l'empathie envers les parents et qu'il leur montre si possible des photos d'un enfant guéri avec une prothèse, mais aussi des photos de ce qui peut arriver si l'énucléation n'est pas faite. Il faut qu'il leur explique bien l'urgence de la situation, qu'il les soutienne sur le plan social si besoin et qu'il soit prêt à recevoir aussi les grands-parents si nécessaire. L'assistance d'un service social ou d'une association de parents peut être extrêmement utile.

Chimiothérapie

La chimiothérapie est indiquée dans les formes extraoculaires et intraoculaires évoluées. Associée à des traitements ophtalmologiques locaux, elle peut permettre d'éviter l'énucléation et de préserver l'œil ou une fonction visuelle à condition d'un diagnostic précoce (traitements conservateurs).

Une chimiothérapie intraveineuse par carboplatine, VP16 et vincristine permet de diminuer le volume des tumeurs dans le but de les rendre accessibles à des traitements conservateurs autres que l'irradiation externe.

La chimiothérapie peut aussi être administrée par voie intra-artérielle et par voie intravitréenne, mais les indications sont différentes :

La chimiothérapie intravitréenne peut être efficace en cas de rechute dans le vitré. Lorsqu'il existe, après les six cures de chimiothérapie intraveineuse associées à des traitements locaux (voir Figure 2), un essaimage du vitré persistant actif ou une rechute vitréenne, il est possible d'injecter des médicaments directement dans la cavité vitréenne. On utilise le melphalan et le topotecan.

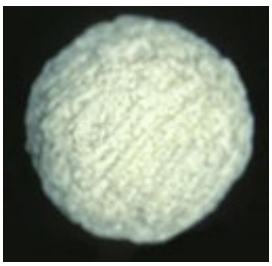

L. DESJARDINS

Implant de corail utilisé après énucléation

L'injection doit être préparée dans des conditions stériles comme la chimiothérapie ; on utilise une dose de 20 à 30 microgrammes de melphalan en fonction de l'âge de l'enfant et des aiguilles 30 gauges. Après ponction de chambre antérieure pour hypotoniser le globe oculaire et vérification de l'absence de tumeur dans la zone d'injection, on injecte à 3 mm du limbe. On réalise ensuite une triple cryoapplication sur le point d'injection. Trois à 6 injections (programmées tous les 15 jours) peuvent être pratiquées en fonction de l'importance de l'essaimage et de la réponse thérapeutique. Dans beaucoup de pays africains, malheureusement, les injections intravitréennes sont souvent impossibles à cause de difficultés d'accès au melphalan.

La chimiothérapie intra-artérielle est actuellement disponible au Ghana et au Kenya. Étant donné les difficultés d'accès et le coût, elle est surtout utilisée en cas d'échec des traitements conservateurs précédemment décrits sur un œil monophtalme. Son utilisation pour les formes unilatérales est à déconseiller étant donné les difficultés de suivi et le risque de métastase. Elle doit de toute façon être complétée par des traitements locaux.

Traitements ophtalmologiques locaux disponibles

Ceux-ci sont à utiliser lorsque le rétinoblastome est à un stade précoce (voir Tableau 1), ou en association avec une chimiothérapie (voir Figures 1 et 2).

Cryothérapie

La **cryoapplication** est utilisable pour les petites tumeurs ne dépassant pas 3 mm de diamètre et situées au niveau de la rétine périphérique. Ces petites tumeurs peuvent être diagnostiquées chez un enfant en surveillance (après énucléation d'une forme unilatérale par exemple). Entre un an et deux ans les nouvelles tumeurs sont en effet de plus en plus périphériques et il faut bien vérifier l'ora serrata. S'il existait un décollement de rétine initial avant le début de la chimiothérapie, il peut y avoir un essaimage sous-rétinien avec des cellules tumorales qui tombent vers la périphérie inférieure et qui récidivent sous forme de nodule périphérique à l'arrêt de la chimiothérapie.

La cryoapplication nécessite une cryode en état de marche et une bouteille de protoxyde d'azote ou de CO_2 avec les branchements nécessaires. Elle se fait au bloc opératoire sous

Figure 1 Prise en charge thérapeutique d'un rétinoblastome intraoculaire bilatéral

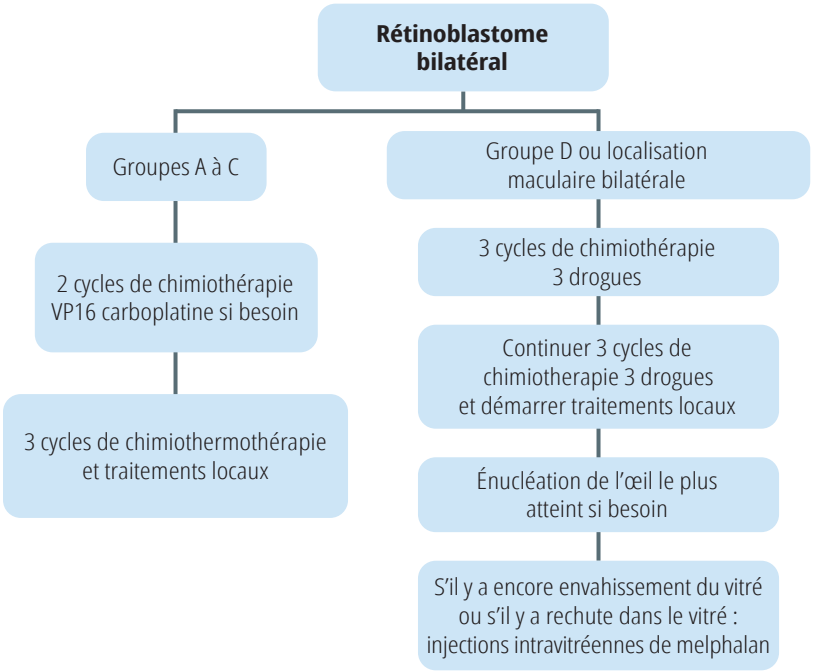

anesthésie générale. La cryothérapie se fait sous contrôle ophtalmoscopique. La boule de glace doit recouvrir entièrement la tumeur et la tumeur doit être gelée à deux reprises.

Un contrôle ophtalmologique du fond d'œil est réalisé quinze jours après la cryothérapie et doit retrouver une cicatrice plane avec remaniement pigmentaire. Si ce n'est pas le cas une nouvelle cryoapplication est réalisée. Une à trois sessions sont nécessaires pour chaque tumeur. Il est normal de constater après chaque séance une rougeur conjonctivale voire un œdème et des douleurs post-opératoires. En accord avec le pédiatre, on prescrit un collyre corticoïde et des antalgiques qui permettent en général de soulager l'enfant.

Thermothérapie au laser diode (thermothérapie transpupillaire)
Ce traitement est efficace pour les petites tumeurs postérieures et peut s'avérer suffisant pour les tumeurs inférieures à 2 mm de diamètre.

Le traitement est réalisé sous anesthésie générale et sous microscope opératoire avec un adaptateur laser ou avec un casque d'ophtalmoscopie indirecte muni d'une fibre optique qui se connecte sur le laser. Le laser diode qui émet dans le rouge à 810 nm est absorbé par l'épithélium pigmentaire et va produire de la chaleur qui induit une hyperthermie au niveau de la tumeur. Il est délivré en continu avec un large spot (2 mm).

Thermochimiothérapie
La thermochimiothérapie est actuellement le traitement de choix de la plupart des tumeurs accessibles à un traitement conservateur et elle permet d'obtenir une guérison dans 90 % des cas. Elle associe une perfusion de carboplatine avec une thermothérapie au laser diode, qui permet de potentialiser l'action de la chimiothérapie. Dans le cas de tumeurs plus volumineuses, l'association chimiothérapie et hyperthermie permet de cicatriser la tumeur.

Le laser est réalisé sous anesthésie générale au bloc opératoire, si possible dans les deux heures qui suivent la perfusion de carboplatine. La durée en minutes et l'intensité de l'énergie délivrée dépendent du volume de la tumeur et de la densité de la pigmentation. Pour les patients mélanodermes on recommande de commencer à 350 mW et d'augmenter progressivement l'intensité si besoin. La durée du spot peut varier de 3 minutes pour les tumeurs les plus petites à 15 minutes pour les plus volumineuses. En général, 3 cycles de thermochimiothérapie espacés d'un mois sont nécessaires, parfois plus.

Curiethérapie ou brachythérapie
La curiethérapie à l'iode 125 ou au ruthénium est indiquée pour les tumeurs périphériques notamment lorsqu'il existe un essaimage localisé dans le vitré. Une dose de 45 grays au sommet est en général suffisante. Ce traitement n'est en général pas disponible en Afrique subsaharienne pour le moment, par manque d'accès aux disques radioactifs utilisés.

Figure 2 Que faire en cas de récidive locale ?

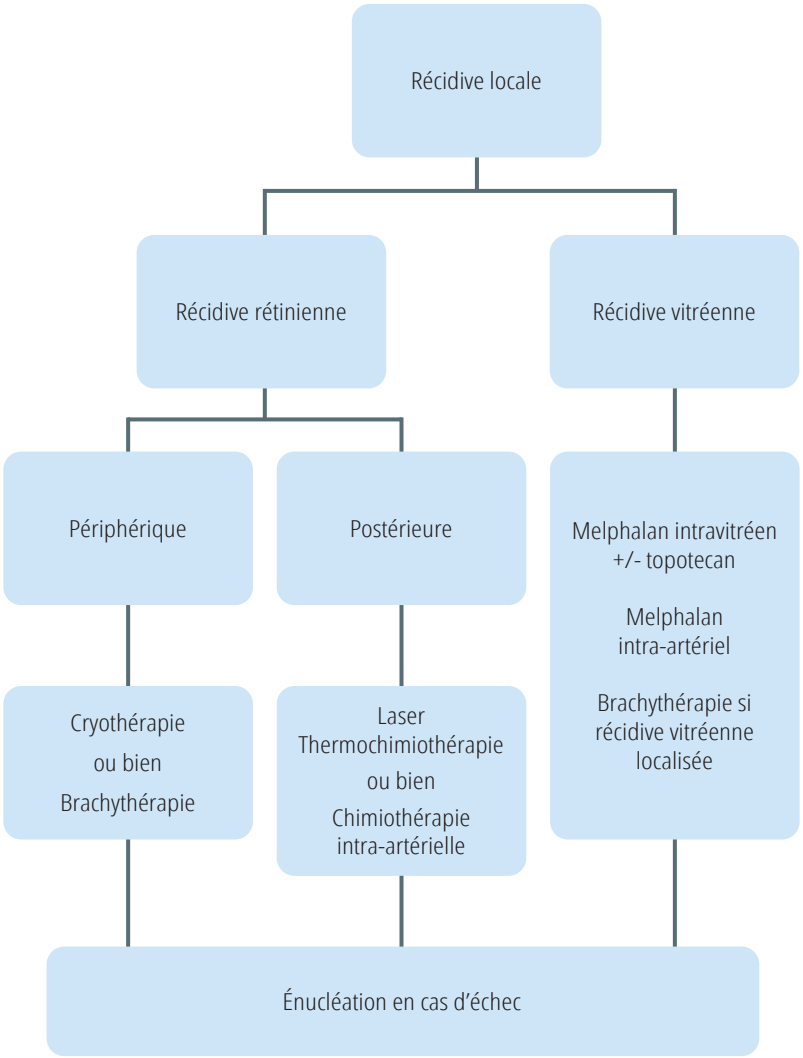

Que faire dans des conditions de faibles ressources ?

Le rôle des professionnels de santé est d'assurer un diagnostic précoce du rétinoblastome. Il est très important d'adresser rapidement à un ophtalmologiste tout jeune enfant présentant une leucocorie ou un strabisme.

En cas de diagnostic ou de suspicion de rétinoblastome, l'enfant doit être adressé en urgence à une équipe multidisciplinaire compétente dans le traitement du rétinoblastome. Vous trouverez en page 47 de ce numéro une liste de centres de traitement du rétinoblastome en Afrique subsaharienne francophone.

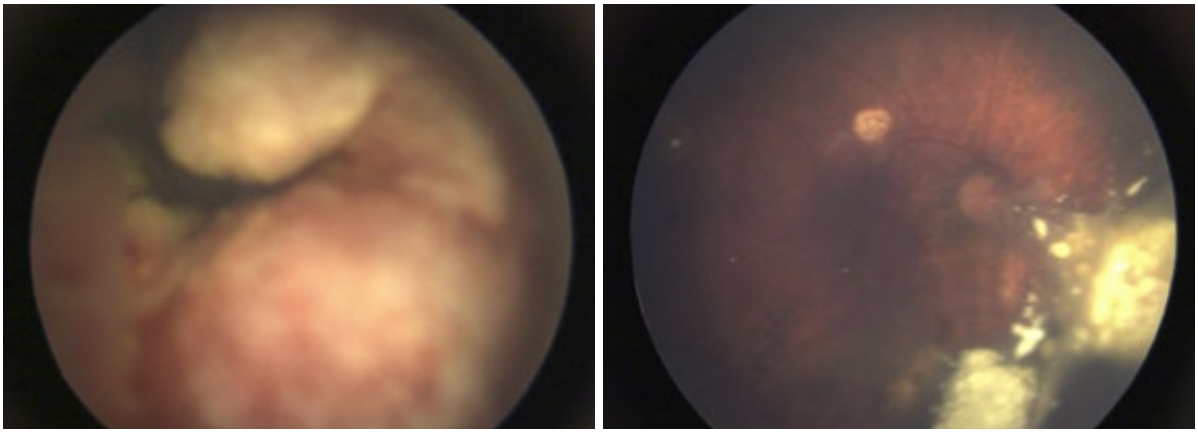

L. DESJARDINS

Rétinoblastome groupe D avant traitement (à gauche) et après traitement (à droite)

Prise en charge du rétinoblastome à extension extraoculaire

Swathi Kaliki
Directrice du Operation Eyesight Universal Institute for Eye Cancer, LV Prasad Eye Institute, Hyderabad, Inde.

Vijay Anand Reddy Palkonda
Oncologue radiothérapeute et chef de Clinique, LV Prasad Eye Institute ; Professeur et directeur du Department of Radiation Oncology, Apollo Cancer Hospital, Hyderabad, Inde.

Chez les enfants présentant une extension extraoculaire du rétinoblastome, le taux de survie peut être amélioré en associant chimiothérapie, chirurgie et radiothérapie.

SWATHI KALIKI

L'énucléation n'est que l'une des étapes du traitement du rétinoblastome extraoculaire. INDE

Dans les pays à haut revenu, le taux de survie des enfants atteints de rétinoblastome s'est amélioré au fil des ans : il est passé de 5 % à plus de 95 %. Cette amélioration est le résultat d'un diagnostic et d'une prise en charge précoces par des équipes spécialisées dans le rétinoblastome. Toutefois, dans les pays à bas ou moyen revenu, le taux de survie reste bas, avec un taux de mortalité de 39 % en Asie et de 70 % sur le continent africain[1]. Le taux de mortalité élevé dans les pays à faible ou moyen revenu est principalement dû au délai entre l'apparition des symptômes et le début du traitement. Ce délai s'explique par un ensemble de facteurs, notamment un manque d'accès aux services de santé, de mauvaises conditions socio-économiques et une éducation insuffisante ; ceci fait que les patients consultent quand la maladie est à un stade avancé. Il faut ajouter à ces facteurs une mauvaise observance du traitement, notamment le refus de l'énucléation (un traitement pouvant potentiellement sauver la vie de l'enfant) pour des raisons culturelles.

Dans les pays à revenu élevé, le premier signe de rétinoblastome vu en consultation est souvent une leucocorie ou reflet blanc dans la pupille ; dans les pays à faible ou moyen revenu, on voit plutôt une buphtalmie ou une exophtalmie avec extension extraoculaire de la masse tumorale[2]. On estimait autrefois que seulement 9 % des patients présentant un rétinoblastome à extension orbitaire (stade 3 de la maladie, voir page 34) survivaient plus de deux ans après leur diagnostic. Toutefois, des études récentes suggèrent que si l'on combine chimiothérapie, chirurgie et radiothérapie, le taux de survie à cinq ans des patients présentant le stade 3 de la maladie (rétinoblastome avec extension orbitaire) est supérieur à 50 %, bien que le pronostic demeure extrêmement mauvais pour les patients présentant le stade 4 de la maladie avec métastases systémiques ou cérébrales[3].

Tableau 1 Chimiothérapie systémique à forte dose pour extension extraoculaire du rétinoblastome

Médicament	Posologie	
	Enfants < 3 ans	Enfants > 3 ans
Vincristine	0,05 mg/kg	1,5 mg/m² de surface corporelle (S. C.)
Étoposide	10 à 12 mg/kg	200 mg/m² de S. C.
Carboplatine	28 mg/kg	560 mg/m² de S. C.
Schéma thérapeutique de chaque cycle	**Médicaments administrés**	
Jour 1	Vincristide + Étoposide + Carboplatine	
Jour 2	Étoposide	

Prise en charge recommandée en cas d'extension extraoculaire du rétinoblastome

Évaluation de l'étendue de la maladie

Effectuez un examen général, puis examinez les deux yeux avec soin, de préférence sous anesthésie. Dans la mesure où la moelle osseuse et le liquide céphalorachidien sont des sites métastatiques potentiels, il est recommandé de pratiquer une ponction de moelle osseuse et une analyse du liquide céphalorachidien avant de commencer le traitement. S'il y a augmentation de la taille des ganglions locaux, vous pouvez pratiquer une cytoponction ganglionnaire afin de déterminer s'il y a envahissement des ganglions lymphatiques. Il est recommandé de réaliser un scanner ou une IRM de l'orbite, afin de déterminer l'étendue de la maladie.

Traitement

Le protocole de traitement détaillé dans cet article est celui que nous utilisons dans notre service depuis l'année 2000. La prise en charge comporte plusieurs cycles de chimiothérapie systémique à forte dose, suivis par une intervention chirurgicale (énucléation ou exentération oculaire), puis une radiothérapie orbitaire externe. Si l'extension tumorale extraoculaire est évidente, y compris en cas d'envahissement extrascléral ou d'envahissement du nerf optique, le traitement de première intention doit être une chimiothérapie systémique à forte dose toutes les trois semaines. Il faut éviter de réaliser en première intention une énucléation ou une exentération orbitaire

Figure 1 Schéma représentant le protocole thérapeutique recommandé en cas de rétinoblastome avec extension extraoculaire

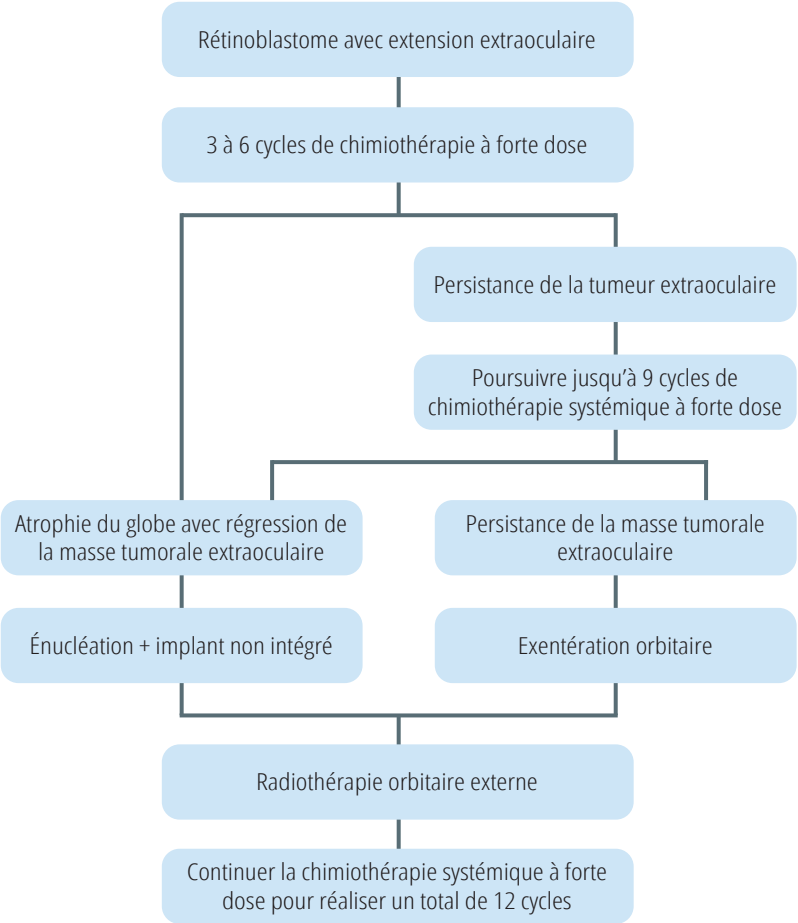

Figure 2 Traitement d'une patiente présentant un rétinoblastome à extension extraoculaire

2a Cette fillette de 4 ans présentait un rétinoblastome à extension extraoculaire.

2b Le globe s'est atrophié au bout de six cycles de chimiothérapie à forte dose. L'enfant a ensuite subi une énucléation avec insertion d'un implant en polyméthacrylate de méthyle, puis une radiothérapie orbitaire externe, suivie de six autres cycles de chimiothérapie systémique à forte dose.

2c Après le traitement, l'enfant se porte bien, elle a une prothèse oculaire adaptée et le résultat esthétique est bon.

et d'abord attendre qu'il y ait régression tumorale, afin de maximiser la réussite de l'intervention chirurgicale et faire en sorte qu'elle ne laisse pas de résidu tumoral. Différents types de chimiothérapie ont été évoqués dans la littérature scientifique. Nous utilisons actuellement une association de vincristine, d'étoposide et de carboplatine, et nous trouvons cette chimiothérapie efficace (voir aussi Tableau 1 et Figure 1).

La chimiothérapie à forte dose est poursuivie jusqu'à ce que l'on observe une régression de la masse tumorale extraoculaire. Après six cycles de chimiothérapie en moyenne, on obtient une régression complète de la masse tumorale extraoculaire dans 95 % des cas, ce qui permet d'éviter d'avoir à réaliser une exentération orbitaire (Figure 2). On peut réaliser à nouveau un scanner ou une IRM de l'orbite pour déterminer s'il y a régression ou persistance de la tumeur extraoculaire.

Lorsque l'on a obtenu une régression de la masse tumorale extraoculaire, on peut réaliser en seconde intention une énucléation avec placement d'un implant. Lorsqu'il y a toujours un résidu tumoral extraoculaire en dépit d'un maximum de neuf cycles de chimiothérapie, nous recommandons alors une exentération orbitaire en deuxième intention.

Six semaines après l'intervention chirurgicale, nous administrons une radiothérapie orbitaire externe (45 à 50 Gy). Le champ d'irradiation doit inclure les ganglions voisins si le patient présentait un envahissement des ganglions lymphatiques voisins lors de la première consultation.

Après la radiothérapie, nous continuons la chimiothérapie à forte dose jusqu'à ce que nous ayons réalisé 12 cycles de chimiothérapie au total. Chez les patients présentant le stade 4 de la maladie lors de la première consultation, nous recommandons également d'administrer en plus une chimiothérapie par voie intrathécale.

Nous avons analysé les résultats obtenus avec ce protocole thérapeutique dans notre service sur 20 patients présentant le stade 3 de la maladie et ayant bien suivi le traitement : 17 d'entre eux ont survécu et se portaient bien après une durée de suivi médiane de 77 mois et trois patients sont morts en dépit d'une bonne observance thérapeutique[3]. Tous les patients n'ayant pas bien suivi le traitement ont fini par mourir des suites de la maladie. Tous les patients qui s'étaient présentés en consultation avec le stade 4 de la maladie sont morts en dépit d'un traitement vigoureux et multimodal.

Pour résumer, un diagnostic précoce et une prise en charge appropriée du rétinoblastome sont essentiels pour augmenter les chances de survie du patient et les chances de sauver le globe oculaire et la vision du patient. Lorsqu'un patient consulte tardivement et présente une extension extraoculaire du rétinoblastome, mais sans métastases cérébrales ou systémiques, alors un traitement multimodal dans un centre spécialisé augmente les chances de survie. L'observance du traitement a une influence très importante sur les chances de survie.

Références

1 Kivelä T. The epidemiological challenge of the most frequent eye cancer: retinoblastoma, an issue of birth and death. Br J Ophthalmol 2009;93(9):1129-31.

2 Ali AA, et al. Clinical presentation and outcome of retinoblastoma among children treated at the National Cancer Institute (NCI) in Gezira, Sudan: a single Institution experience. Ophthalmic Genet 2011;32(2):122-5.

3 Kaliki S, et al. Clinical presentation and outcomes of stage III or stage IV retinoblastoma in 80 Asian Indian patients. J Pediatr Ophthalmol Strabismus 2017;54(3):177-184.

Swathi Kaliki
Directrice du Operation Eyesight Universal Institute for Eye Cancer, LV Prasad Eye Institute, Hyderabad, Inde.

Comment réaliser une énucléation en cas de rétinoblastome

En dépit de nombreuses avancées thérapeutiques, l'ablation de l'œil est parfois inévitable et peut se heurter à la résistance des parents. Lorsque l'on réalise sans danger une énucléation et la mise en place d'un implant, suivie d'une prothèse bien ajustée, ceci peut encourager d'autres parents à accepter une intervention qui peut sauver la vie de leur enfant.

SWATHI KALIKI

Préparation de l'œil avant l'opération. INDE

La prise en charge du rétinoblastome a trois principaux objectifs : sauver la vie de l'enfant, garder l'œil et préserver la vision. Les avancées récentes dans le traitement du rétinoblastome, en particulier l'introduction de la chimiothérapie, ont fait que le recours à l'énucléation est beaucoup moins fréquent. Toutefois, l'énucléation reste le traitement de choix en cas de rétinoblastome intraoculaire à un stade avancé ou lorsque l'on n'a pas réussi à sauver le globe.

Bien que les principes de base du traitement chirurgical demeurent identiques[1], une étude récente portant sur 58 chirurgiens dans 32 pays a montré de grandes variations en pratique dans les techniques d'énucléation et mise en place d'un implant en cas de rétinoblastome[2]. Dans le présent article, nous décrirons les étapes chirurgicales de la technique myo-conjonctivale d'énucléation et mise en place d'un implant, dans la prise en charge du rétinoblastome.

Indications de l'énucléation

L'énucléation en première intention est le traitement de choix lorsque l'œil présente un rétinoblastome intraoculaire unilatéral et à un stade avancé ; ceci correspond au groupe E dans la Classification internationale du rétinoblastome intraoculaire (voir Tableau 2 page 13).

L'énucléation en deuxième intention est réalisée dans les cas suivants :

a. Yeux pour lesquels les stratégies de traitement conservateur ont échoué.
b. Yeux présentant une atrophie du globe après une chimiothérapie à forte dose (voir article sur le traitement du rétinoblastome extraoculaire, en page 40).

Évaluation préopératoire

Avant de réaliser une énucléation chez un patient atteint de rétinoblastome, il est important de vérifier dans la mesure du possible qu'il n'y a pas de métastases. Il est recommandé de tester la moelle épinière et le liquide céphalorachidien en cas de rétinoblastome avancé. Si possible, ayez recours à un scanner ou à une IRM de l'orbite avant de réaliser une énucléation, ceci afin d'exclure un envahissement extrascléral ou un envahissement du nerf optique (qui se présente comme un épaississement du nerf optique).

Dans les cas où l'on observe de manière évidente un épaississement du nerf optique ou un envahissement extrascléral, une chimiothérapie systémique est recommandée en traitement de première intention ; l'énucléation sera réalisée en deuxième intention, une fois que la tumeur extraoculaire aura régressé.

Dans la mesure où une énucléation est réalisée sous anesthésie générale, il faut également effectuer les tests préliminaires de rigueur. De préférence, il faut que le taux sanguin d'hémoglobine soit au minimum de 10 mg/dl, que le taux de leucocytes soit < 15 000/mm^3, et que le taux de plaquettes soit > 100 000/mm^3 de sang.

Technique myo-conjonctivale d'énucléation et mise en place d'un implant

Durant l'intervention, évitez le plus possible de manipuler le globe oculaire. Évitez également de perforer ce dernier et conservez une longueur suffisante de nerf optique (> 15 mm).

Nous décrivons ci-après la technique pratiquée dans notre centre, qui permet de réduire au maximum les manipulations du globe oculaire et de garder une longueur suffisante de nerf optique.

1. Réalisez une ophtalmoscopie indirecte avant de commencer l'opération, afin de vérifier que vous allez opérer sur le bon œil.
2. Mettez délicatement en place un blépharostat métallique.
3. Si le globe oculaire a augmenté de volume ou si l'orbite est petite ou étroite, effectuez une canthotomie externe pour augmenter votre champ de manœuvre.
4. Utilisez des ciseaux mousses pour réaliser une péritomie conjonctivale au limbe sur 360 degrés (tout autour de l'œil). Prenez bien soin de préserver la conjonctive ; manipulez-la avec soin pour minimiser les cicatrices conjonctivales postopératoires.
5. Réalisez une ténotomie dans les quatre quadrants du globe avec des ciseaux courbes à ténotomie. Prolongez la dissection jusqu'à l'équateur du globe afin de faciliter la sortie du globe aux étapes ultérieures de l'opération.
6. Placez délicatement un crochet à strabisme sous chacun des quatre muscles droits, puis mettez en place un fil de traction à 2 à 3 mm de l'insertion de chaque muscle droit. Lorsque vous introduisez l'aiguille dans le muscle, faites très attention à ne pas perforer le globe oculaire.

7 L'ordre à observer pour le repérage et la section des muscles droits est basé sur leur distance au limbe : commencez par le droit médial, puis le droit inférieur, puis le droit latéral et enfin le droit supérieur. Insérez dans les muscles droits des sutures de repérage avec du fil résorbable (pour identifier chaque muscle), à 4 à 5 mm du fil de traction. À l'aide de ciseaux mousses, sectionnez les muscles droits entre le fil de traction et la suture de repérage.

8 Maintenant identifiez et sectionnez les muscles obliques supérieur et inférieur. Il est préférable de les cautériser avant de les sectionner, pour minimiser les saignements durant l'intervention.

9 Une fois que vous avez sectionné les six muscles extraoculaires, utilisez les quatre fils de traction pour tirer doucement sur le globe et faciliter le basculement de ce dernier. Cette étape est importante pour obtenir par la suite une longueur suffisante de nerf optique.

Figure 1 (A à U) Prise en charge du rétinoblastome : étapes chirurgicales de l'énucléation et mise en place d'un implant

A Instruments et sutures nécessaires pour l'énucléation et la mise en place d'un implant

B Confirmation par ophtalmoscopie indirecte de l'œil qui doit être opéré

C Réalisation d'une péritomie conjonctivale au limbe sur 360 degrés

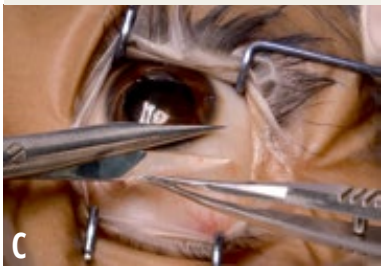

D Dissection de la face antérieure de la capsule de Tenon dans les quatre quadrants

E Repérage d'un muscle droit à l'aide d'un crochet à strabisme

F Mise en place d'un fil de traction à l'insertion du muscle et d'une suture de repérage à 4 à 5 mm du fil de traction

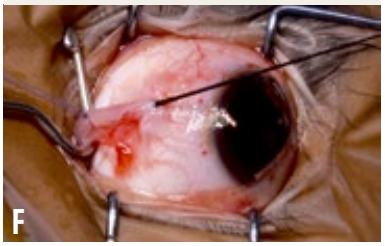

G Désinsertion d'un muscle droit. La procédure est répétée jusqu'à désinsertion des quatre muscles droits

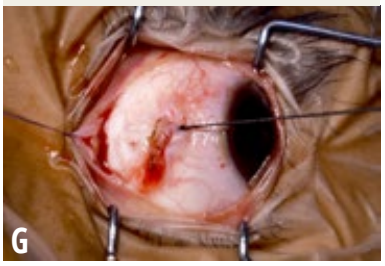

H et I Identification et désinsertion immédiate des muscles obliques supérieur (H) et inférieur (I)

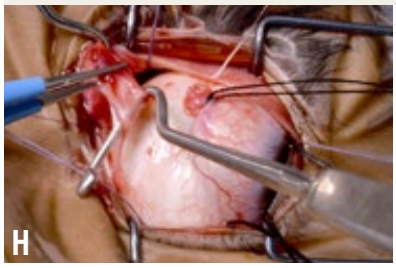

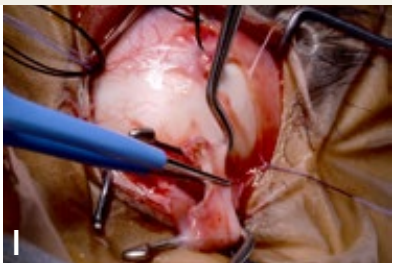

J Basculement du globe hors de la cavité orbitaire, à l'aide des fils de traction

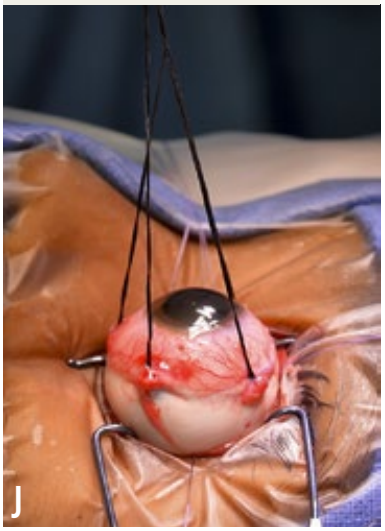

K Section d'une longueur suffisante de nerf optique

L Inspection du globe oculaire et mesure de la longueur du nerf optique

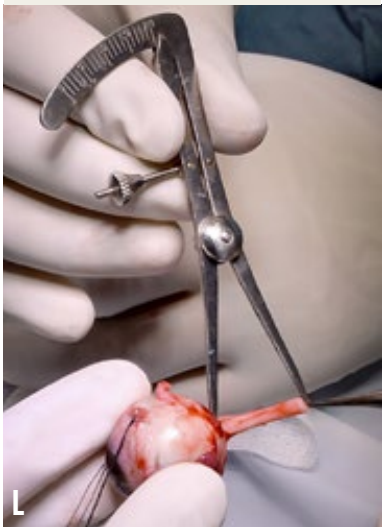

Suite à la page 44 ➤

Si la sortie du globe s'avère difficile, cela peut s'expliquer par divers facteurs. Si le blépharostat est trop serré, remplacez-le par le blépharostat qui convient. Si le champ chirurgical est trop étroit (en raison d'une orbite trop petite), réalisez une petite canthotomie externe ou réalisez une incision conjonctivale latérale pour relâcher le champ chirurgical. La raison peut également être que vous n'avez pas complètement sectionné les muscles extraoculaires, donc vérifiez que la section a bien été faite.

10 Insérez des ciseaux courbes à ténotomie par la voie d'abord latérale et identifiez le nerf optique près du sommet orbitaire.

11 Sectionnez le nerf optique juste au-dessus du sommet de l'orbite, pour éviter d'endommager des structures importantes. Ceci vous permettra d'avoir une bonne longueur de nerf optique (> 15 mm). Pour minimiser les saignements pendant cette étape de l'opération, administrez une anesthésie hypotensive et/ou placez le patient en position de Trendelenburg inversée (la tête est 15 à 30 degrés plus haut que les pieds).

12 Remplissez immédiatement l'orbite avec de la gaze, et maintenez cette dernière en place pendant 5 minutes pour arrêter les saignements et éviter la formation d'un hématome.

13 Inspectez le globe énucléé pour vérifier qu'il n'y a pas extension extraoculaire de la tumeur. Mesurez la longueur du nerf optique avec un compas.

14 Envoyez le globe au service d'histopathologie pour une analyse détaillée.

15 Une fois que vous avez arrêté les saignements, identifiez la partie postérieure de la capsule de Tenon. Placez un implant de taille adéquate dans l'espace intra-conique. Maintenez l'implant en place en le suturant à la partie postérieure de la capsule de Tenon avec des sutures résorbables. L'auteur de cet article préfère utiliser des prothèses oculaires non intégrées dans la capsule de Tenon.

16 Les sutures de repérage attachées à l'extrémité sectionnée des muscles droits sont ensuite sorties à l'extérieur par les culs-de-sac conjonctivaux.

17 La face antérieure de la capsule de Tenon et la conjonctive sont ensuite refermées en deux couches avec du fil de suture résorbable.

18 Les sutures étiquetées sont ensuite nouées l'une à l'autre, ce qui est la dernière étape de la technique d'énucléation myo-conjonctivale.

19 Placez alors dans la cavité orbitaire un conformateur comportant des trous pour permettre le drainage (conformateur neutre ou sur lequel un iris est peint). Vous pouvez fixer le conformateur avec une tarsorraphie centrale.

20 Le patient doit porter un pansement compressif pendant 24 heures.

Soins postopératoires

- Enlevez le pansement compressif après 24 heures.
- Administrez au patient des antibiotiques par voie orale pendant une semaine.
- Prescrivez des antibiotiques locaux pendant deux semaines, ainsi que des corticostéroïdes pendant six semaines (en diminuant progressivement la dose).
- Enlevez les sutures de la tarsorraphie au bout d'une semaine.
- Les résultats de l'analyse histopathologique peuvent indiquer qu'il faut poursuivre le traitement. La présence de facteurs histopathologiques indiquant un risque élevé peut être une indication de chimiothérapie à haute dose en traitement adjuvant.
- Six semaines après l'énucléation, prescrivez au patient une prothèse oculaire adaptée.

M Identification de la face postérieure de la capsule de Tenon et de l'espace intra-conique. Mise en place d'un implant de taille adéquate

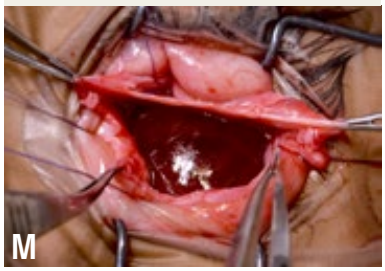

N Suture de la face postérieure de la capsule de Tenon

O, P Extériorisation des deux extrémités des sutures de repérage attachées aux muscles droits, par les culs-de-sac conjonctivaux correspondants

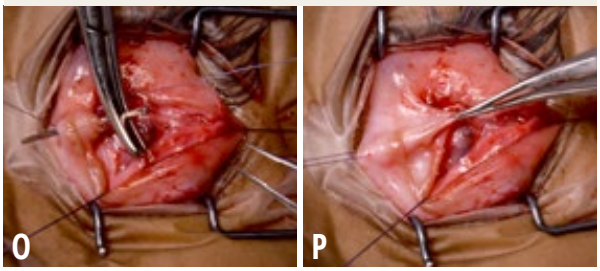

Q Suture de la face antérieure de la capsule de Tenon

R Suture de la conjonctive

S Les sutures musculaires repérées sont nouées entre elles

T Mise en place d'un conformateur de taille adéquate

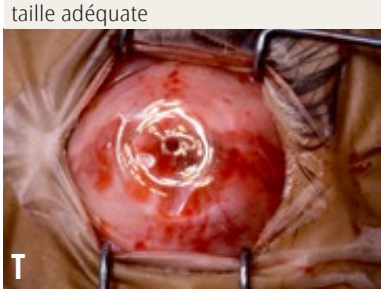

U Réalisation d'une tarsorraphie

Références

1 Shields JA, et al. Enucleation technique for children with retinoblastoma. J Pediatr Ophthalmol Strabismus 1992;29(4):213-5.

2 Mourits DL, et al. Worldwide enucleation techniques and materials for treatment of retinoblastoma: an international survey. PLoS One 2015;10(3):e0121292.

Richard Bowman
Conseiller clinique honoraire, International Centre for Eye Health, London School of Hygiene & Tropical Medicine, Londres, Royaume-Uni.

Allen Foster
Professeur de santé oculaire internationale, London School of Hygiene & Tropical Medicine, Londres, Royaume-Uni.

Examen du reflet pupillaire

L'examen du reflet pupillaire peut permettre de détecter une cataracte ou un rétinoblastome, deux affections qui doivent être traitées d'urgence.

Pourquoi est-il important d'examiner le reflet pupillaire ?
Le reflet pupillaire (qui paraît moins lumineux chez les enfants mélanodermes dont le fond d'œil est pigmenté) peut mettre en évidence des problèmes au niveau de la cornée, du cristallin, du vitré et de la rétine. L'examen du reflet pupillaire est particulièrement utile chez les jeunes enfants qui peuvent développer des affections oculaires mais sont trop jeunes pour se plaindre d'une perte de vision.

Quelles sont les causes possibles d'un reflet pupillaire anormal ?
- Cataracte
- Rétinoblastome
- Autres affections rares du vitré ou de la rétine.

Quand faut-il examiner le reflet pupillaire à la recherche d'un rétinoblastome ?
Il est important d'examiner le reflet pupillaire après la naissance, puis à l'âge de six semaines, et également lors de consultations de routine ou en cas d'inquiétudes des parents concernant la vision de leur enfant ou l'apparence de ses yeux.

Technique d'examen du reflet pupillaire
- Le reflet pupillaire est beaucoup plus facile à visualiser dans une pièce assombrie, donc éteignez la lumière et fermez les rideaux, ou demandez au parent et à l'enfant de vous accompagner dans une pièce sombre.
- Utilisez un ophtalmoscope direct (Arclight. par exemple) avec la puissance de lentille réglée sur « 0 ». Assurez-vous que les piles sont bien chargées.
- Asseyez-vous à environ 50 cm de distance et tenez l'ophtalmoscope près de vos yeux.
- Encouragez l'enfant à fixer la source lumineuse et dirigez celle-ci vers les yeux de l'enfant. Vous devriez observer un reflet pupillaire rouge lumineux et identique dans les deux pupilles.
- Notez la couleur et la luminosité du reflet pupillaire. Celles-ci devraient être identiques dans les deux yeux (Figure 1). L'absence de reflet pupillaire, une différence entre les deux yeux, ou encore un reflet pupillaire de couleur anormale (Figures 2 à 5), peuvent indiquer la présence d'un rétinoblastome ou d'une autre maladie grave.

Pour déterminer si le reflet pupillaire est normal, il peut être utile de le comparer avec le reflet pupillaire d'un des parents de l'enfant. Si vous n'êtes pas sûr que le reflet pupillaire soit normal, dilatez la pupille pour effectuer un examen complet. **Si vous ne pouvez pas dilater la pupille, envoyez l'enfant chez un spécialiste.**

Que faire si le reflet pupillaire est anormal ?
Si possible, demandez à un collègue d'examiner également le reflet pupillaire du patient. Si le reflet pupillaire est anormal, expliquez aux parents ou responsables de l'enfant que leur enfant est susceptible de présenter une maladie oculaire qui devra faire l'objet d'un traitement. **Évitez de parler de cancer ou d'ablation de l'œil.**

Envoyez l'enfant chez un spécialiste pour un examen ophtalmologique complet. Si possible, mettez-vous en contact avec ce spécialiste (appel téléphonique ou SMS) pour expliquer la situation et confirmer les jours et heures de consultation.

Envoyez l'enfant/le nourrisson chez un ophtalmologiste avec une lettre d'explication.

Vérifiez que les parents savent où ils doivent se rendre pour la consultation et à quelle date. Soulignez l'importance de s'y rendre au plus tard d'ici quelques jours.

HEIKO PHILIPPIN

Le reflet pupillaire est plus facile à visualiser dans une pièce sombre. TANZANIE

Figure 1 Reflet pupillaire normal.

HEIKO PHILIPPIN

Figure 2 Œil droit : reflet pupillaire normal. Œil gauche : l'absence de reflet pupillaire est anormale et peut indiquer la présence d'une maladie grave. Envoyer l'enfant chez un spécialiste.

© CHILDHOOD EYE CANCER TRUST

Figure 3 Œil droit : reflet pupillaire normal. Œil gauche : lorsque le reflet pupillaire est de couleur anormale (blanche dans le cas de ce patient), ceci peut indiquer la présence d'une maladie grave. Le jeune patient photographié ici présente une cataracte dans l'œil gauche. Envoyer l'enfant chez un spécialiste.

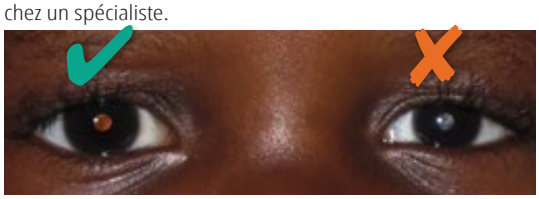

HEIKO PHILIPPIN

Figure 4 Œil droit : reflet pupillaire normal. Œil gauche : lorsque le reflet pupillaire est de couleur anormale (blanc-jaune dans le cas de ce patient), ceci peut indiquer la présence d'une maladie grave. Le jeune patient photographié ici présente un risque de rétinoblastome dans l'œil gauche. Envoyer l'enfant chez un spécialiste.

© CHILDHOOD EYE CANCER TRUST

Figure 5 Œil droit : reflet pupillaire normal. Œil gauche : le reflet pupillaire est atténué dans l'œil gauche et le reflet cornéen (point blanc sur la cornée) n'est pas centré. Il s'agit là d'un strabisme, qui peut être dû à une maladie grave sous-jacente. Envoyer l'enfant chez un spécialiste.

© CHILDHOOD EYE CANCER TRUST

Adapté à partir du poster « See RED », produit par JR Ainsworth du UK National Retinoblastoma Service à Birmingham, en Angleterre, et par le Childhood Eye Cancer Trust.
www.chect.org.uk

Publié pour la première fois dans la *Revue de Santé Oculaire Communautaire* vol 8 n°10 (2011).

Questions-réponses sur le rétinoblastome

Ce questionnaire vous aidera à tester votre compréhension des concepts présentés dans ce numéro et à réfléchir sur ce que vous avez appris.

SWATHI KALIKI

Préparation d'un nourrisson avant sa séance de chimiothérapie. INDE

Nous espérons que vous discuterez de ces questions avec vos confrères, ainsi qu'avec les autres membres de l'équipe de soins oculaires, par exemple dans le cadre d'un groupe de lecture.

Cochez **toutes** les affirmations qui sont **vraies**.

Question 1

Le tableau clinique du rétinoblastome chez un enfants de 18 mois peut inclure :

- ☐ **a.** Reflet rétinien blanc ou jaunâtre
- ☐ **b.** Strabisme
- ☐ **c.** Œil rouge douloureux
- ☐ **d.** Baisse de l'acuité visuelle
- ☐ **e.** Exophtalmie

Question 2

Les propositions suivantes sont-elles vraies dans le cas du rétinoblastome héréditaire ?

- ☐ **a.** On trouve toujours un membre de la famille ayant eu un rétinoblastome
- ☐ **b.** On observe souvent la présence de tumeurs dans les deux yeux
- ☐ **c.** Les patients présentent un risque de développer d'autres cancers au cours de leur vie
- ☐ **d.** Les tumeurs sont souvent multifocales
- ☐ **e.** Les enfants consultent à un âge plus avancé qu'en cas de rétinoblastome non héréditaire

Question 3

Les interventions ci-dessous conviennent-elles pour le traitement du rétinoblastome intraoculaire (stades 0 ou 1) ?

- ☐ **a.** Radiothérapie externe
- ☐ **b.** Chimiothérapie par voie intravitréenne
- ☐ **c.** Énucléation
- ☐ **d.** Photocoagulation au laser
- ☐ **e.** Chimiothérapie systémique

Question 4

Les interventions ci-dessous conviennent-elles pour le traitement du rétinoblastome extraoculaire (stades 2, 3 ou 4) ?

- ☐ **a.** Chimiothérapie systémique
- ☐ **b.** Chimiothérapie par voie intravitréenne
- ☐ **c.** Irradiation externe
- ☐ **d.** Photocoagulation au laser
- ☐ **e.** Exentération

RÉPONSES

1. VRAI pour a, b, c et e. Un enfant de 18 mois ne présentera pas une baisse d'acuité visuelle. Un enfant ayant un rétinoblastome peut présenter un strabisme (ésotropie ou exotropie), un reflet pupillaire blanc ou jaune (leucocorie), un œil rouge et douloureux dû à un glaucome secondaire à la tumeur intraoculaire, ou une exophtalmie due à l'extension de la tumeur à l'orbite.

2. VRAI pour b, c et d. Un enfant avec rétinoblastome héréditaire peut être le premier cas dans sa famille, sans antécédents familiaux. Les enfants présentant un rétinoblastome héréditaire sont généralement plus jeunes lorsqu'ils sont vus en consultation pour la première fois (âge médian de 15 mois, par rapport à 24 mois pour les cas non héréditaires). Une atteinte bilatérale et multifocale est fréquente en cas de rétinoblastome héréditaire. Dans la mesure où toutes les cellules du corps présentent déjà une mutation du gène *RB* (un oncogène), d'autres cancers peuvent se développer ailleurs dans l'organisme au cours de la vie.

3. VRAI pour b, c, d et e. La radiothérapie externe n'est plus utilisée pour traiter un rétinoblastome limité au globe oculaire, car elle a été associée à une augmentation du risque de cancer chez les patients présentant un rétinoblastome héréditaire.

4. VRAI pour a, c et e. S'il y a envahissement au-delà du globe, alors la chimiothérapie par voie intravitréenne et la photocoagulation au laser ne sont pas recommandées.

Questions sur une image

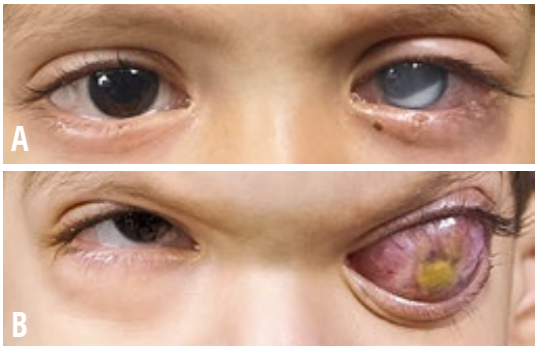

SWATHI KALIKI

Ce jeune garçon, âgé de deux ans, est amené en consultation par ses parents. Une lueur pupillaire de couleur blanche a été observée dans l'œil il y a plusieurs mois. L'œil est maintenant devenu rouge et douloureux (**A**). Le patient n'est pas suivi et revient six mois plus tard (**B**), avec une exophtalmie et des bosses frontales.

Cochez **toutes** les affirmations qui sont **vraies**.

Question 1 Quel est votre diagnostic ?

- ☐ **a.** Endophtalmie
- ☐ **b.** Maladie de Coats
- ☐ **c.** Glaucome congénital
- ☐ **d.** Rétinoblastome
- ☐ **e.** Staphylome

Question 2 Comment allez-vous confirmer l'étendue de la maladie ?

- ☐ **a.** Examen clinique
- ☐ **b.** Scanner ou IRM de l'orbite
- ☐ **c.** Analyse cytologique d'une ponction de moelle osseuse
- ☐ **d.** Analyse cytologique du liquide céphalo-rachidien
- ☐ **e.** Tous les examens mentionnés ci-dessus

Question 3 Quel est le traitement de choix pour l'œil gauche ?

- ☐ **a.** Énucléation en première intention, suivie par 6 cycles de chimiothérapie systémique
- ☐ **b.** Exentération en première intention, suivie par 6 cycles de chimiothérapie systémique
- ☐ **c.** Énucléation en première intention, suivie par une radiothérapie orbitaire externe
- ☐ **d.** Exentération en première intention, suivie par une radiothérapie orbitaire externe
- ☐ **e.** Traitement combiné alliant une chimiothérapie systémique, une énucléation et une radiothérapie orbitaire externe

RÉPONSES

1. (d) Rétinoblastome

2. (e). Tous les examens mentionnés ci-dessus. L'examen clinique permet de confirmer la latéralité de la maladie. L'imagerie de l'orbite confirme l'extension extraoculaire du rétinoblastome, ainsi qu'un envahissement ou non du nerf optique et/ou une extension intracrânienne. Les sites métastatiques les plus courants en cas de rétinoblastome sont le liquide céphalorachidien et la moelle osseuse. L'analyse cytologique de ces deux sites est indiquée dans tous les cas de rétinoblastome avec extension extraoculaire.

3. (e). Un traitement combinant chimiothérapie systémique, énucléation et radiothérapie orbitaire externe. L'énucléation ou exentération ne doit être réalisée en première intention que dans les cas où il y a clairement extension extraoculaire ou envahissement du nerf optique, car cette dissémination tumorale peut aggraver le pronostic. Le traitement idéal serait un traitement multimodal commençant par une chimio-réduction, puis une intervention chirurgicale, une radiothérapie et une chimiothérapie adjuvante.

Centres de prise en charge du rétinoblastome des pays africains francophones

Voir aussi page 29 de ce numéro.

Pays	Villes	Hôpital
Bénin	Porto Novo	CHU Départemental de l'Ouémé-Plateau
Burkina Faso	Ouagadougou	CHU Yalgado Ouédraogo
	Bobo Dioulasso	CHU Sourou Sanou
Cameroun	Yaoundé	Centre Mère et Enfant – Fondation Chantal Biya
	Bamenda	Mbingo Baptist Hospital
Côte d'Ivoire	Abidjan	CHU de Treichville
Gabon	Libreville	Institut de Cancérologie de Libreville – Hôpital d'Instruction des Armées d'Akanda
Madagascar	Antananarivo	CHU Joseph Ravoahangy Andrianavalona
Mali	Bamako	CHU Gabriel Touré – Institut d'Ophtalmologie Tropicale de l'Afrique (IOTA)
Mauritanie	Nouakchott	Centre National d'Oncologie
Niger	Niamey	Centre National de Lutte contre le Cancer – Hôpital National Amirou Boubacar Diallo
RCA	Bangui	Complexe Pédiatrique de Bangui
RDC	Kinshasa	Cliniques universitaires de Kinshasa
	Lubumbashi	Cliniques universitaires de Lubumbashi
République du Congo	Pointe Noire	Hôpital Général Adolphe SICE
Rwanda	Gitarama	Kabgayi Hospital
Sénégal	Dakar	Hôpital Aristide Le Dantec
Togo	Lomé	CHU Sylvanus Olympio

Congrès conjoint de la Société Africaine Francophone d'Ophtalmologie et de la Société Ivoirienne d'Ophtalmologie

Ce congrès se tiendra à Abidjan, Côte d'Ivoire, et aura pour thème :
OCT en ophtalmologie.
Dates : 6, 7 et 8 décembre 2023
Lieu : Azalaï Hôtel, Abidjan

Secrétariat et informations :
Professeur Gbe Kassieu +225 07 07 93 81 08
Soro Maïmouna + 225 05 05 19 54 39
info.congressafo2023@gmail.com

Commission scientifique :
Professeur Boni Séverin
+ 22507 08 42 88 88
soumissions.congressafo2023@gmail.com

Tous les articles à l'exception de ceux des pages 29, 37 à 39 et 45 ont été publiés précédemment dans le *Community Eye Health Journal* (CEHJ) volume 31 n°101 ; l'article de la page 45 a déjà été publié dans la *Revue de Santé Oculaire Communautaire* volume 8 n° 10 (2011).

Prochain numéro

FUNMI BANKOLE

Le prochain numéro aura pour thème : **Médicaments pour la santé oculaire**

Messages-clés : rétinoblastome

Si vous voyez quelque chose de blanc dans l'œil d'un enfant, il faut consulter

DIMARAS H, KIMANI K, ET AL. LANCET SEMINAR, 2012

- Ceci est plus facile à voir tôt le matin ou tard le soir, ou en condition de faible luminosité
- La vision peut ne pas être affectée
- Faites preuve de détermination. Ne vous laissez pas refouler tant que qu'un médecin spécialiste de l'œil n'a pas examiné l'œil de votre enfant
- Personnels de santé : ne mettez pas en doute la parole des parents ou des personnes qui s'occupent de l'enfant. Orientez l'enfant vers un spécialiste, ceci est une **urgence médicale**

Si vous le pouvez, examinez le reflet rétinien

HEIKO PHILIPPIN

Œil gauche : l'absence de reflet pupillaire est anormale et peut indiquer la présence d'une maladie oculaire grave. Œil droit : le reflet pupillaire est normal

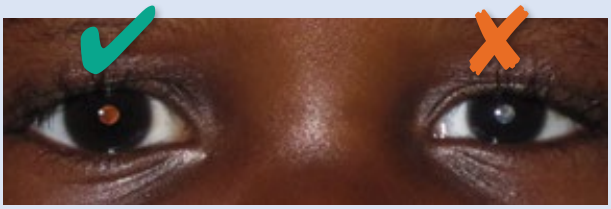

HEIKO PHILIPPIN

Œil gauche : reflet pupillaire de couleur anormale (blanc). L'enfant a une cataracte dans l'œil gauche et il doit être traité en urgence si l'on veut éviter une perte de vision permanente

- Le reflet rétinien doit être identique dans les deux yeux
- Si vous avez un doute, examinez le reflet rétinien d'un membre de la famille
- Un reflet rétinien anormal ou absent dans un œil ou les deux yeux doit être pris au sérieux et peut indiquer la présence d'une cataracte ou d'un rétinoblastome
- L'absence de reflet rétinien est également anormale
- Un reflet rétinien anormal est une urgence médicale. Envoyez l'enfant chez un spécialiste de toute urgence
- Si vous avez le moindre doute, envoyez l'enfant chez spécialiste qui pourra examiner le fond de l'œil

L'énucléation peut sauver la vie de l'enfant. Avec une prothèse bien ajustée, le résultat esthétique sera satisfaisant

SWATHI KALIKI

Après cicatrisation, on adapte une prothèse dans l'œil gauche

SWATHI KALIKI

Il y a très peu de différence entre les deux yeux, ce qui permettra à cette fillette de mener une vie normale