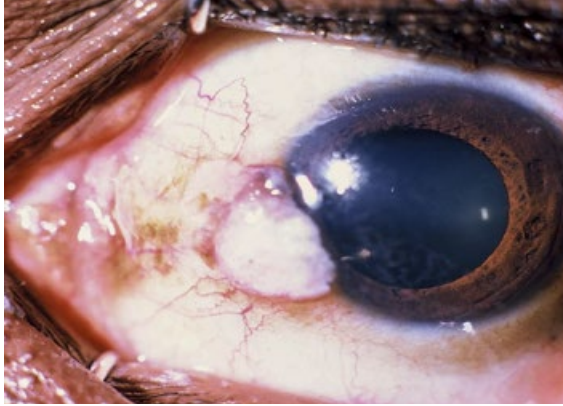


Questions-réponses sur les viroses oculaires

Ce questionnaire est conçu pour vous aider à tester votre compréhension des concepts présentés dans ce numéro et à réfléchir sur ce que vous avez appris.



Le virus de l'immunodéficience humaine (VIH) est un facteur de risque pour le carcinome épidermoïde de la conjonctive.

Nous espérons que vous discuterez de ces questions avec vos confrères, ainsi qu'avec les autres membres de l'équipe de soins oculaires, par exemple dans le cadre d'un groupe de lecture.

Pour toutes les questions, répondre VRAI ou FAUX à chaque partie de la question.

Question 1

Parmi les infections oculaires virales ci-dessous, lesquelles peut-on traiter efficacement avec des médicaments antiviraux ?

- a Infection par le virus Zika
- b Rétinite à cytomégalovirus
- c Kératite épithéliale herpétique (herpès simplex)
- d Conjonctivite folliculaire adénovirale
- e Uvéite causée par le virus Ebola

Question 2

Parmi les infections oculaires virales ci-dessous, lesquelles peut-on prévenir efficacement par la vaccination ?

- a Adénovirus
- b Rougeole
- c Rubéole
- d Cytomégalovirus
- e VIH

Question 3

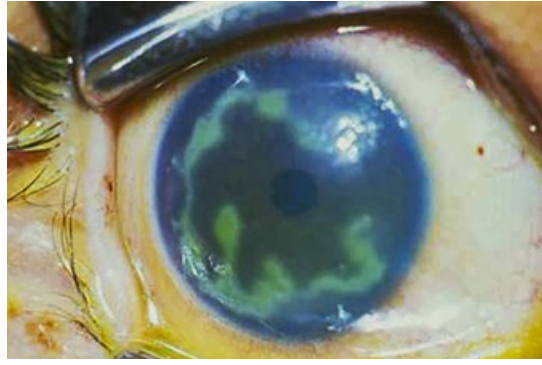
Parmi les infections virales ci-dessous, lesquelles peuvent causer une rétinite ?

- a Herpès simplex
- b Virus varicelle-zona
- c Cytomégalovirus
- d VIH
- e Adénovirus

RÉPONSES

1. b et c. À l'heure actuelle, on n'a pas prouvé l'existence d'un traitement antiviral efficace contre le virus Zika, les adénovirus et l'uvéite causées par le virus Ebola. 2. b et c. Il existe des vaccins efficaces contre la rougeole et la rubéole. 3. a, b, c et d peuvent tous entraîner une rétinite.

Questions sur une image



Un jeune individu s'est présenté au service avec des antécédents de douleur oculaire dans l'œil gauche depuis une semaine, après une maladie fébrile. L'acuité visuelle était de 3/10° dans l'œil gauche. L'œil droit était normal.

Question 1

Quel est le diagnostic ?

- a Kératite fongique purulente
- b Kératite neurotrophique causée par le virus varicelle-zona
- c Épisclérite
- d Kératite herpétique épithéliale
- e Kératite ponctuée causée par un adénovirus

Question 2

Parmi les facteurs énumérés ci-dessous, lesquels sont des facteurs de risque pour cette affection ?

- a Fièvre
- b Stress
- c Paludisme
- d Iritis
- e Immunodéficience

Question 3

Parmi les médicaments énumérés ci-dessous, lesquels peuvent être utilisés pour traiter cette affection ?

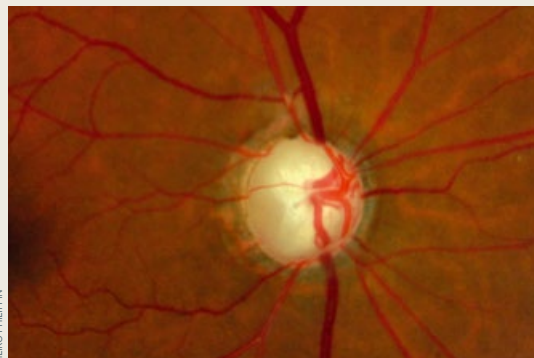- a Pommade oculaire à l'aciclovir 3 %
- b Collyre à la prednisolone 0,5 %
- c Collyre à la trifluridine 1 %
- d Collyre Timolol 0,5 %
- e Gel oculaire au ganciclovir 0,15 %

RÉPONSES

1. d. Il s'agit d'un ulcère dendritique de grande taille probablement causé par le virus herpès simplex. 2. a, b, c et e peuvent déclencher une crise d'herpès. 3. a, c et e sont des médicaments antiviraux efficaces contre le virus herpès simplex. Il ne faut pas traiter avec de la prednisolone. Le Timolol est utilisé pour réduire la pression intraoculaire chez un patient glaucomeux.

Tous les articles de ce numéro ont été publiés précédemment dans le *Community Eye Health Journal (CEHJ)* volume 33 n°108 (2020).

Prochain numéro



Le prochain numéro aura pour thème : **Glaucome**