



Ressources utiles sur la chirurgie de la cataracte à petite incision

REMARQUE : Ce matériel est uniquement disponible en anglais.

- Sutureless Smaller Incision Manual Extracapsular Extraction with Posterior Chamber IOL
Auteur : Garry Brian, Éditeur : (disponible en anglais) Fred Hollows Foundation, Locked Bag 3100, Burwood NSW 1805 Australie.
Tél : + 61 2 8741 1900 ; Fax : + 61 2 8741 1999 ; Courriel : fhf@hollows.org
- Manual of Small Incision Cataract Surgery (avec cédérom ou vidéo). Dirigé par Dr G. Natchair.
Éditeur : Aravind Publications, Aravind Eye Hospital, Anna Nagar, Madurai - 625020, Tamil Nadu, Inde.
Courriel : aravind@aravind.org
- The Lahan 'Fish Hook' Technique (vidéo de 10 minutes)
Auteur : Albrecht Hennig, Éditeur : CBM International Publications, Nibelungenstrasse 124, 64625 Bensheim, Allemagne. Tél : +49 (62) 51 13 1200 ; Fax : +49 (62) 51 13 12 49 ; Courriel : overseas@cbm-i.org ; Site Internet : www.cbmi.org

D'autres manuels sont disponibles en anglais. Pour une liste complète, se rendre sur le site www.jceh.co.uk/journal/48_11.asp ou contacter : Ann.Naughton@Lshmt.ac.uk

Stages de formation à la chirurgie de la cataracte à petite incision (CCPI)

Il n'existe pas actuellement en Afrique de stages professionnels réguliers de formation à la CCPI, comme il en existe en Inde et au Pakistan. Nous conseillons aux chirurgiens très compétents en EECC/ICP qui pratiquent plus de 500 interventions par an et souhaitent se former à la CCPI, de contacter les principaux centres de formation à la chirurgie de la cataracte en Afrique. Ceux-ci pourront les informer de l'existence éventuelle d'un stage de formation à la CCPI.

Ressources utiles sur le trachome

Manuels

- V. Francis et V. Turner. L'appui communautaire en faveur de la lutte contre le trachome : Guide de l'action sanitaire de district. Genève : OMS, 1993. WHO/PBL93.36_fre. Disponible en français (OMS ou ORCEA) et gratuitement en ligne à : http://whqlibdoc.who.int/hq/1993/WHO_PBL_93.36_fre.pdf
- A. D. Négrel, H. R. Taylor, S. West. Guidelines for the rapid assessment of blinding trachoma. Genève : OMS, 2001. WHO/PBD/GET/00.8 Disponible auprès de l'OMS.
- M. Reacher, A. Foster, J. Huber. Trichiasis surgery for trachoma - the bilamellar tarsal rotation procedure. Genève : OMS, 1993. WHO/PBL/93.29. Disponible en anglais (OMS ou ORCEA).

Remerciements

Ce numéro a été traduit par le docteur Paddy Ricard. Nous tenons à remercier vivement les docteurs A.-D. Négrel et J.-F. Ceccon, à l'Organisation pour la prévention de la cécité, qui nous ont apporté leurs conseils durant la traduction de cette Revue et qui soutiennent sa distribution.

Les articles sur la chirurgie de la cataracte à petite incision ont été publiés précédemment dans *Community Eye Health Journal*, vol. 16, n° 48 (2003) et les articles sur le trachome dans le vol. 17, n° 52 (2004).

REVUE DE

Santé Oculaire Communautaire

soutenue par :



Christian Blind Mission International



Sight Savers International



Dark & Light Blind Care



Conrad N. Hilton Foundation



ORBIS
saving sight worldwide



Tjsssen Foundation

- E. Sutter, A. Foster, V. Francis. Hanyane – Bien voir et mieux vivre au village. London : Macmillan Publishers Ltd, 1993. Disponible en anglais et en français auprès de l'ICEH. Prix : £5,00 + frais d'emballage et d'affranchissement pour les pays en développement.
- OMS. La stratégie CHANCE : Prévenir le trachome : Guide d'assainissement et d'hygiène. Genève : OMS, 2000. WHO/PBD/GET/00.7_fre. Disponible en français (OMS ou ORCEA) et gratuitement en ligne à : http://whqlibdoc.who.int/hq/2000/WHO_PBD_GET_00.7_REV.1_fre.pdf
- OMS. Trachoma Grading Card – a double-sided, illustrated card explaining a simplified grading system for recognising trachoma. Disponible en anglais uniquement (OMS ou ORCEA).
- S. Sutton, H. Nkoloma. Low cost water improvements. Disponible auprès de TALC. Prix £5,25.
- The TALC Fly Trap. Prospectus montrant comment fabriquer un piège pour diminuer le nombre de mouches. Disponible gratuitement auprès de TALC.

Diapositives

- Diapositives de l'ICEH sur le trachome (1999). Disponibles en anglais uniquement auprès de l'ICEH. Prix : £15 + emballage et affranchissement pour les pays en développement ; £20 + emballage et affranchissement ailleurs dans le monde. Peuvent aussi être téléchargées gratuitement à partir de notre site (PowerPoint, document Word ou fichiers images) www.iceh.org.uk/files/tsno7/start.htm

Sites Internet

- International Trachoma Initiative www.trachoma.org/home.asp
 - Trachoma Information Service www.kcco.net
 - WHO Global elimination of trachoma meeting and workshop reports www.who.int/pbd/publications/trachoma/en/
 - BBC World Service Trust www.bbc.co.uk/worldservice/trust
- Ce site Internet fournit des descriptions et des photographies des campagnes de communication multimédia sur le trachome au Ghana, en Éthiopie, au Népal et au Niger, développées par le BBC World Service Trust.

Adresses utiles pour passer vos commandes

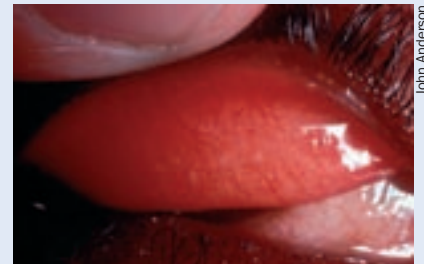
International Resource Centre, International Centre for Eye Health, London School of Hygiene and Tropical Medicine, Keppel Street, London WC1E 7HT, Royaume-Uni.
Tél : +44 (0) 20 7958 8168
Courriel : Sue.Stevens@Lshmt.ac.uk
Site Internet : www.iceh.org.uk

OMS, WHO Marketing and Dissemination, Avenue Appia, CH-1211, Genève 27, Suisse. Courriel : bookorders@who.int
Site Internet : www.bookorders.who.int

Ophthalmic Resource Centre for Eastern Africa (ORCEA) Kilimanjaro Centre for Community Ophthalmology. P O Box 2254, Moshi, Tanzanie. Courriel : kcco@kcco.net
Site Internet : www.kcco.net

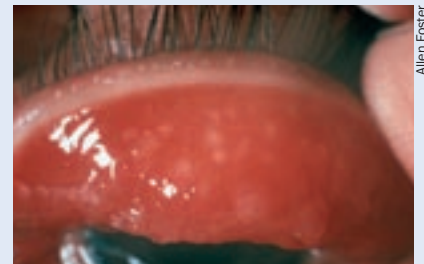
Teaching Aids at Low Cost (TALC) PO Box 49, St Albans, Hertfordshire, AL1 5TX, Royaume-Uni.
Courriel : info@talcul.org Fax: 44 1727 846852
Site Internet : www.talcul.org

Classification simplifiée de l'OMS pour le trachome



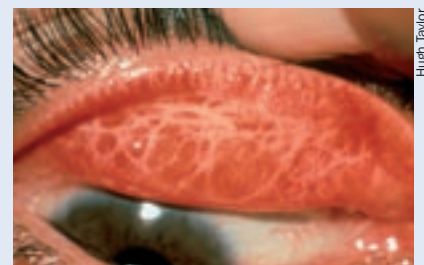John Anderson

TF Trachome inflammatoire folliculaire
Présence d'au moins cinq follicules sur la conjonctive tarsale supérieure.



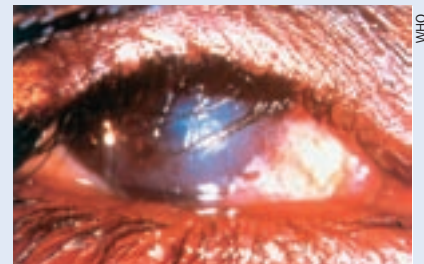
Allen Foster

TI Trachome inflammatoire intense
Épaississement inflammatoire marqué de la conjonctive tarsale masquant plus de la moitié du réseau vasculaire normal du tarse.



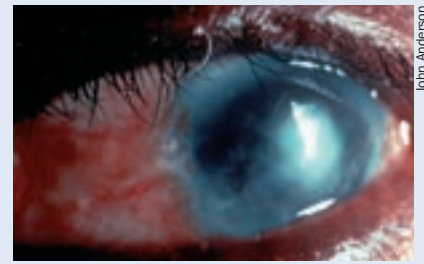
Hugh Taylor

TC Trachome cicatriciel
Présence de cicatrices sur la conjonctive tarsale.



WHO

TT Trichiasis trachomateux
Présence d'au moins un cil en contact avec le globe oculaire ou de traces récentes d'arrachement de cils retournés.



John Anderson

OC Opacité cornéenne
Opacité facile à repérer cachant au moins une partie de la pupille.