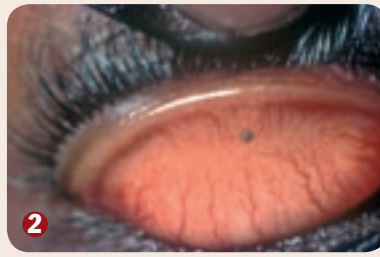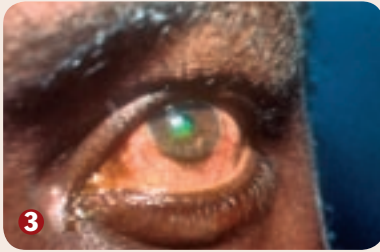


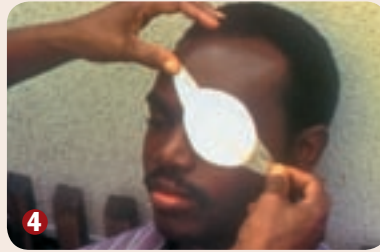1



2



3



4

Comment enlever un corps étranger sous la paupière supérieure en éversant celle-ci

Indications

- Examen de la conjonctive tarsale supérieure
- Extraction d'un corps étranger et soulagement de la douleur
- Prévention d'une érosion de la cornée et limitation des dégâts.

Ne jamais éverser la paupière supérieure si l'on soupçonne un traumatisme pénétrant ou un amincissement de la cornée (par ex. dû à un ulcère).

Matériel nécessaire

- Coton-tige, trombone ou petit objet à bout mousse, par ex. capuchon de stylo, (pour aider à éverser la paupière)
- Loupe
- Aiguille stérile
- Collyre anesthésique local
- Bandelettes de fluorescéine
- Sérum physiologique ou eau bouillie refroidie à température ambiante
- Collyre ou pommade antibiotiques prescrits
- Sparadrap, deux pansements oculaires et bande.

Préparation

- Expliquer le procédé et dire au/à la patient(e) que la gêne oculaire qu'il/elle ressent va provisoirement augmenter, mais qu'il est important qu'il/elle se détende et ne bouge pas
- Rassurer et encourager le/la patient(e) en insistant qu'une fois le corps étranger enlevé, le soulagement sera immédiat.

Méthode

- Instiller une goutte d'anesthésique local et de fluorescéine
- Demander au patient de regarder **vers le bas**
- Avec une main, maintenir les cils de la paupière supérieure entre le pouce et l'index
- Avec l'autre main, placer un coton-tige

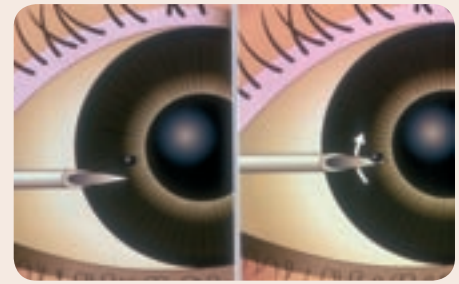
(ou trombone ou autre petit objet à bout mousse) à mi-distance du bord palpébral

- Retourner la paupière en exerçant une pression légère et régulière (photo n°1)
- La paupière s'éverse, révélant la conjonctive tarsale supérieure. Le corps étranger peut être suffisamment gros pour être visible à l'œil nu (photo n°2)
- Avec un léger mouvement vers le haut, enlever le corps étranger avec un coton-tige humecté. S'il s'est fiché dans la conjonctive, il sera peut-être nécessaire d'utiliser une aiguille
- Si le corps étranger n'est pas visible, examiner l'œil à l'aide d'une loupe et d'une lampe torche pour vérifier
- Une fois la conjonctive tarsale supérieure examinée et le corps étranger enlevé, demander au/à la patient(e) de regarder vers le haut et la paupière reprendra sa position normale
- Examiner le reste de l'œil pour vérifier qu'il n'y a pas d'autres particules
- En cas d'érosion cornéenne résultante, instiller un collyre antibiotique ou appliquer une pommade antibiotique, et couvrir d'un pansement oculaire de consistance ferme, en superposant deux pansements (on peut également ajouter une bande), qui devra être gardé pendant 24 heures (photos n° 3 et 4).

Examiner l'œil après 24 heures ou avant en cas de douleur persistante.

Et enfin

- Essuyer l'aiguille avec un tampon de gaze pour confirmer que le corps étranger a bien été enlevé et montrer celui-ci au/à la patient(e), afin de le/la rassurer
- Jeter l'aiguille dans un récipient à cet effet, en faisant bien attention.



Comment enlever un corps étranger cornéen

Indications

- Extraction d'un corps étranger superficiel à la surface de la cornée, par ex. fragment métallique.

Matériel nécessaire

- Lampe à fente ou loupe et lampe torche
- Bandelettes de fluorescéine
- Collyre anesthésique local
- Aiguille stérile de gabarit 21
- Coton-tiges stériles
- Collyre ou pommade antibiotiques prescrits
- Sparadrap, deux pansements oculaires et bande.

Préparation

- Installer confortablement le patient, assis ou couché, sous la lampe à fente, en veillant à ce que sa tête soit soutenue.

Méthode

- Instiller le collyre anesthésique et la fluorescéine
- Demander au patient de regarder fixement droit devant et de ne pas bouger
- Avec une main, contrôler **délicatement** les paupières du patient
- Avec l'autre main, tenir l'aiguille stérile entre le pouce et deux doigts
- S'approcher lentement de la cornée avec le bord biseauté de l'aiguille vers le haut et parallèle à la surface de la cornée
- Soulever délicatement le corps étranger pour l'enlever de la surface de la cornée
- *Ceci peut parfois être fait à l'aide d'un coton-tige humecté. C'est un procédé plus sûr lorsqu'on est moins expérimenté.*
- Vérifier l'œil du patient et éverser délicatement la paupière supérieure pour vérifier qu'il n'y a plus de corps étranger(s) – une érosion de la cornée peut être présente
- Appliquer une pommade antibiotique et couvrir d'un pansement oculaire de consistance ferme, en utilisant deux pansements et une bande, qui devra être gardé pendant 24 heures.

Si le corps étranger résiste et ne peut être extrait facilement, ne vous obstinez pas ! Le corps étranger peut être enfoncé en profondeur. Il faut alors adresser le patient à un service spécialisé.

Et enfin

- Essuyer l'aiguille avec un tampon de gaze pour confirmer que le corps étranger a bien été enlevé et montrer celui-ci au patient, afin de le rassurer
- Jeter l'aiguille dans un récipient à cet effet, en faisant bien attention.