

Indications • Hygiène de base • Pour enlever toutes sécrétions avant d'instiller un collyre ou d'appliquer une pommade
• Avant d'appliquer un pansement en postopératoire

Matériel nécessaire

- Tampons de gaze ou cotons-tiges stériles
- Sel ou bicarbonate de sodium
- Cuillère à café

❗ *Ne pas utiliser de boules ou tampons de coton hydrophile, car celui-ci s'effiloche et laisse des résidus sur le bord palpébral, ce qui peut entraîner une irritation et même causer des complications.*

Préparation

- Dissoudre une cuillère à café bien pleine de sel ou de bicarbonate de sodium dans un demi-litre d'eau que vous avez préalablement bouillie puis laissée refroidir à température ambiante.
- Verser une très petite quantité de cette solution dans un petit pot stérile placé sur une surface stérile préparée à cet effet.
- Se laver les mains. → ❶

Méthode

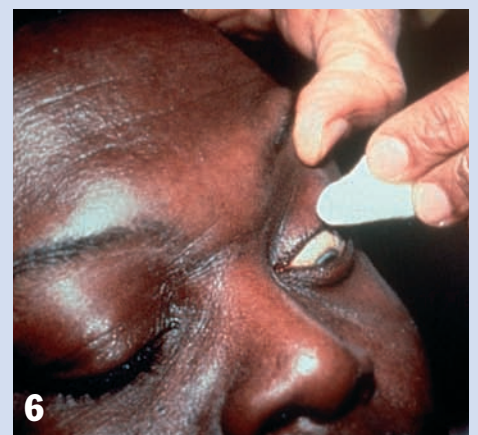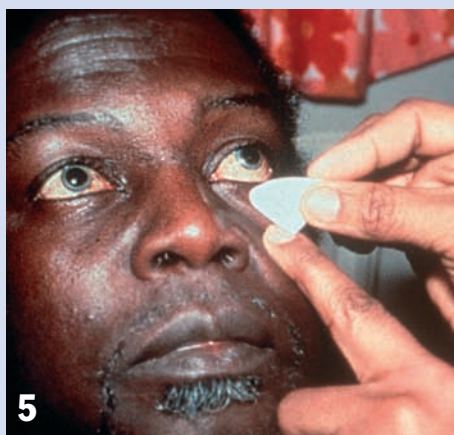
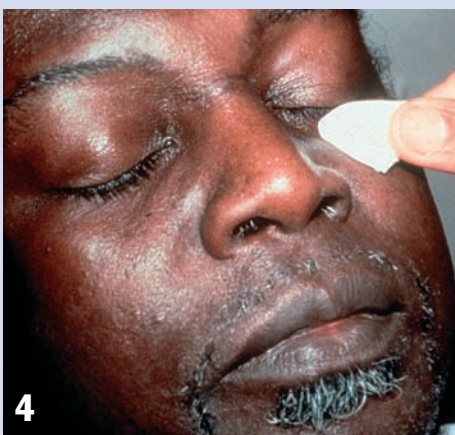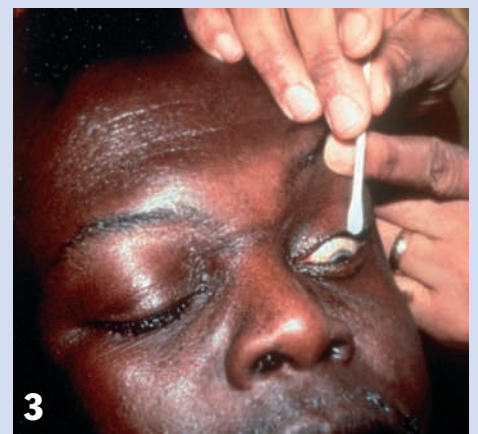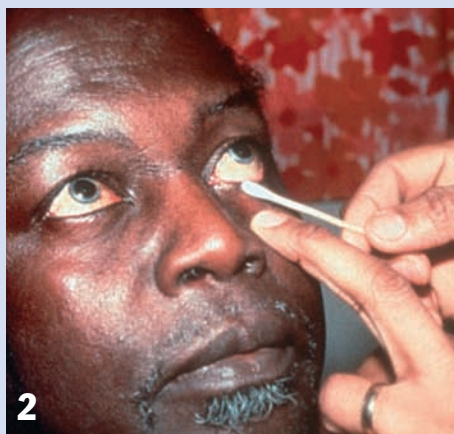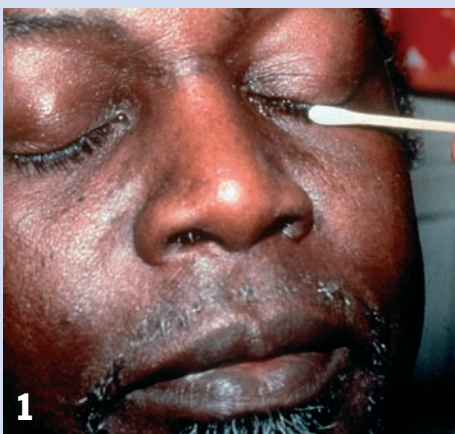- Prendre un tampon de gaze plié entre les doigts ou un coton-tige.
- Humecter le tampon ou coton-tige avec la solution préalablement préparée.

- Demander au patient de **fermer les deux yeux**.
- Avec le tampon ou coton-tige, nettoyer **délicatement** le long des cils, en un seul mouvement allant du canthus interne au canthus externe (Fig. 1 & 4).
- **Jeter le tampon ou coton-tige après usage**. Si les cils ne sont pas complètement nettoyés, répéter ce geste en utilisant un **nouveau** tampon ou coton-tige.
- Demander ensuite au patient de **regarder vers le haut**.
- Avec une main, prendre un tampon ou coton-tige humecté.
- Avec l'index de l'autre main, abaisser et maintenir la paupière inférieure.
- Avec le tampon ou coton-tige, nettoyer délicatement le bord de la paupière inférieure, en un seul mouvement allant du canthus interne au canthus externe (Fig. 2 & 5).
- Jeter le tampon ou coton-tige après usage. Si le bord palpébral n'est pas complètement nettoyé, répéter ce geste en utilisant un nouveau tampon ou coton-tige.
- Demander maintenant au patient de **regarder vers le bas**.
- Avec une main, prendre un tampon ou coton-tige humecté.

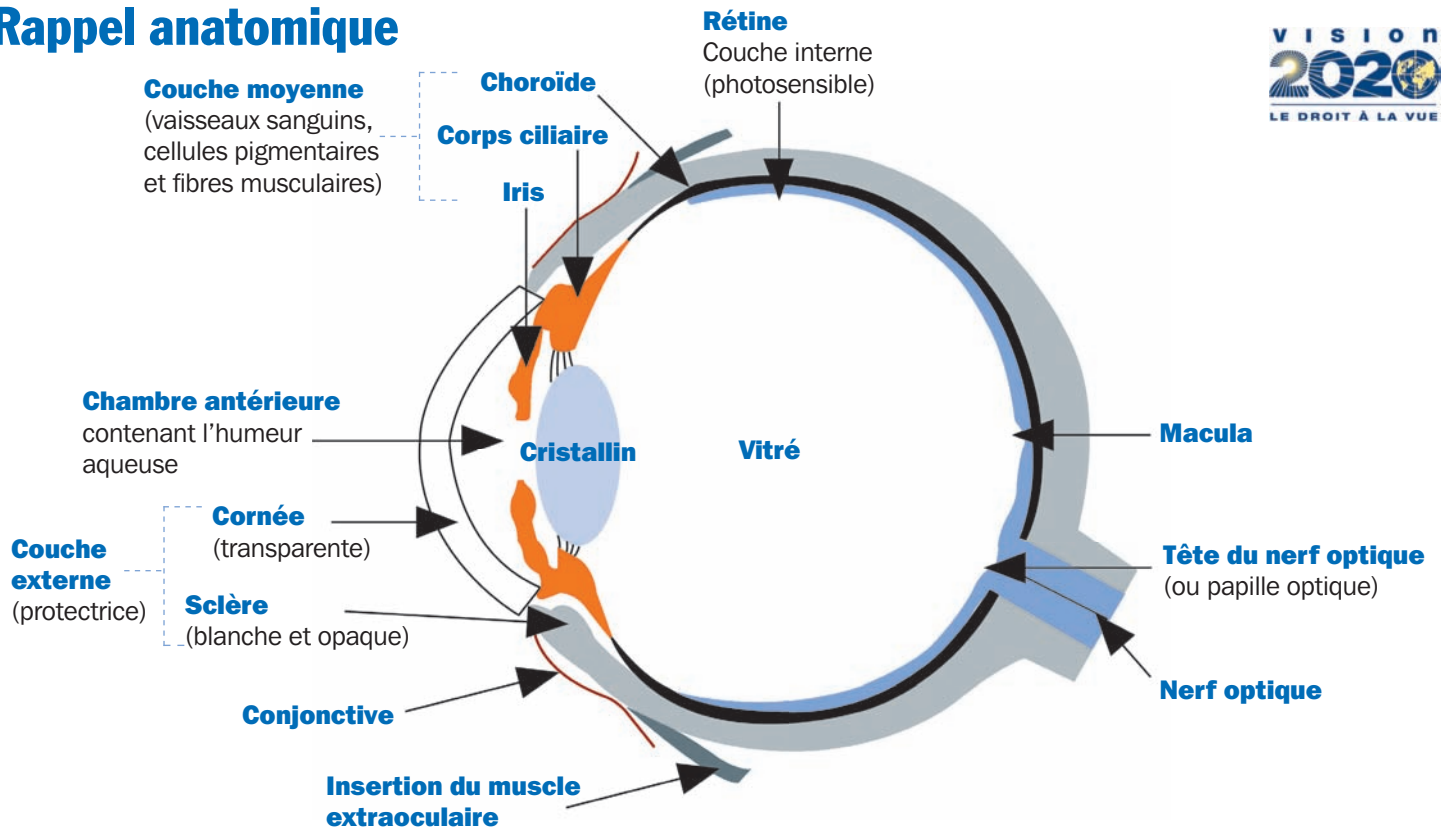
- Avec le pouce ou l'index de l'autre main, relever et maintenir délicatement la paupière supérieure contre le rebord orbitaire (juste sous le sourcil).
- Avec le tampon ou coton-tige, nettoyer délicatement le bord de la paupière supérieure, en un seul mouvement allant du canthus interne au canthus externe (Fig. 3 & 6).
- Jeter le tampon ou coton-tige après usage. Si le bord palpébral n'est pas complètement nettoyé, répéter ce geste en utilisant un nouveau tampon ou coton-tige.
- Il peut être nécessaire de répéter certaines des étapes décrites ci-dessus, en cas de croûtes ou sécrétions collantes importantes, jusqu'à l'élimination de tous les résidus et sécrétions.

❗ *Ne pas oublier d'utiliser un nouveau tampon ou coton-tige à chaque fois.*

❗ *Faire très attention en nettoyant la paupière supérieure. Essayer de toujours visualiser la cornée durant le nettoyage et de ne pas toucher celle-ci avec le tampon ou coton-tige.*



Rappel anatomique



Index des fiches techniques

Bain de vapeur 18 | **Bande** 10 | **Blépharite** : toilette 20 | **Brûlures** : lavage oculaire 15 | **Cils** : coupe 17 épilation 16 | **Collyre** 5 | **Coque** : application 8 fabrication 9 | **Cornée** : coloration 14 corps étranger 13 | **Corps étranger** : cornéen 13 sous-palpébral 12 | **Enfant** : examen 4 | **Fluorescéine** 14 | **Geste de soin** 1 | **Injection sous-conjonctivale** 24 | **Lavage des mains** 1 | **Lavage de l'œil** 15 | **Paupières** : corps étranger 12 éversion 11 occlusion avec sparadrap 7 manipulation 2 | nettoyage 3 | **Pansement** : application 8 fabrication 9 | **Pommade** 6 | **Prothèse** 19 | **Rose bengale** 14 | **Tonométrie** : aplanation 22 Schiötz 21 | **Voies lacrymales** 23

La publication de ces fiches a été soutenue par :



La distribution de ces fiches a été soutenue par
l'Organisation pour la Prévention de la Cécité



© International Centre for Eye Health (ICEH) 2009 • Auteur principal : Sue Stevens, ancienne infirmière conseillère, International Resource Centre, ICEH. • Ont également contribué des suggestions : Dr Nick Astbury, C Patricia Fathers, Professeur Allen Foster, Professeur Clare Gilbert, Professeur Gordon Johnson, Dr Murray McGavin, Dr André-Dominique Négrel • Ont contribué des photographies (par ordre alphabétique) : CBM, John Dart, C Patricia Fathers, Allen Foster, Pak Sang Lee, Murray McGavin, Medical Illustrations Department (Moorfields Hospital), Nuwan Niyadurupola, Sue Stevens.

• Cette série de fiches techniques est basée sur quatre volumes de diapositives : « Teaching series N°10 : Practical ophthalmic procedures », volumes 1 à 4 (ICEH). Ces diapositives ont été financées par CBM, Dark & Light Blind Care, Help Age international, Sight Savers International, Stanley Thomas Johnson Foundation, The Ulverscroft Foundation.

• Conception des fiches : Dr Paddy Ricard et Lance Bellers • Traduction de l'anglais : Dr Paddy Ricard • Maquette : Lance Bellers • Série publiée par : International Centre for Eye Health (ICEH), London School of Hygiene and Tropical Medicine, Keppel Street, London WC1E 7HT, Royaume Uni • La distribution de ces fiches a bénéficié du soutien de l'Organisation pour la Prévention de la Cécité et leur publication a bénéficié du soutien de la Fondation Fred Hollows.

• Pour commander les « Fiches techniques de soins oculaires », envoyer un courriel à : iceh@iceh.org.uk ou écrire à : ICEH, London School of Hygiene and Tropical Medicine, Keppel Street, London WC1E 7HT, Royaume-Uni.