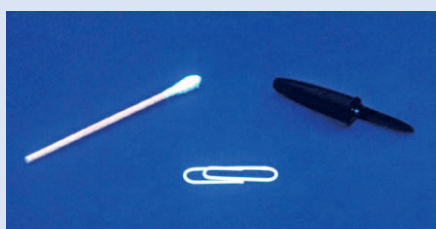


Indications • Examen de la conjonctive tarsale supérieure • Extraction d'un corps étranger sous le tarse

⚠ *Ne jamais éverser la paupière supérieure si vous soupçonnez un traumatisme pénétrant ou un amincissement de la cornée (par ex. dû à un ulcère).*



Matériel nécessaire

- Coton-tige
- ou
- Trombone
- ou
- Petit objet à bout mousse (par ex. capuchon de stylo)

Préparation

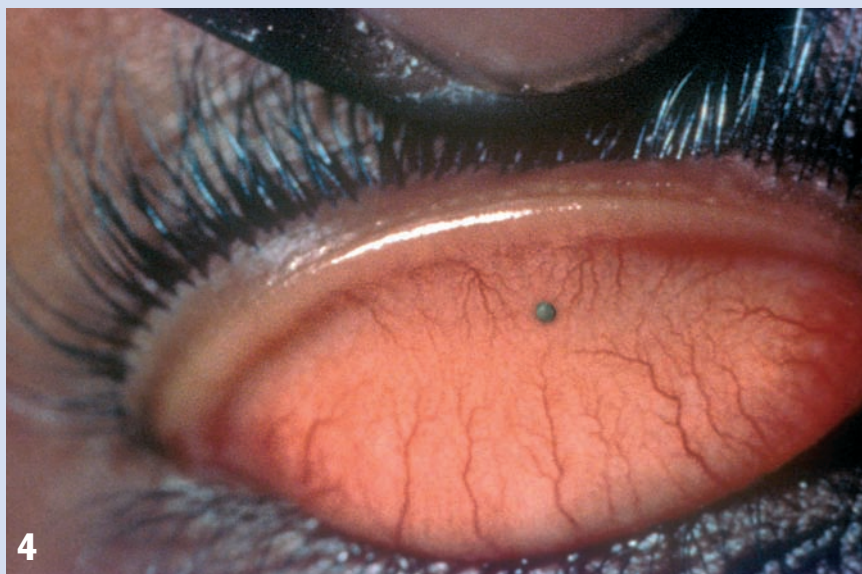
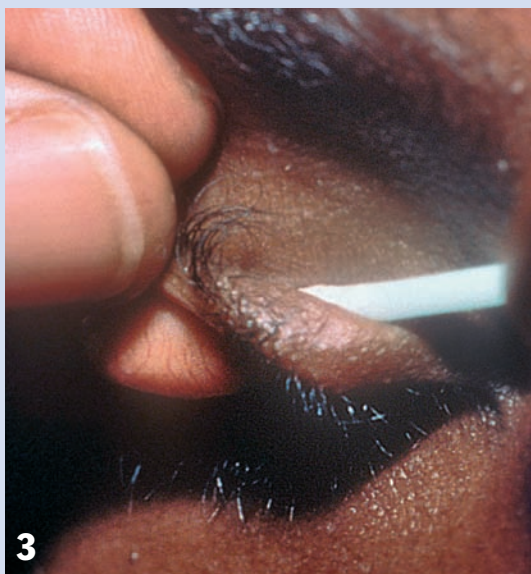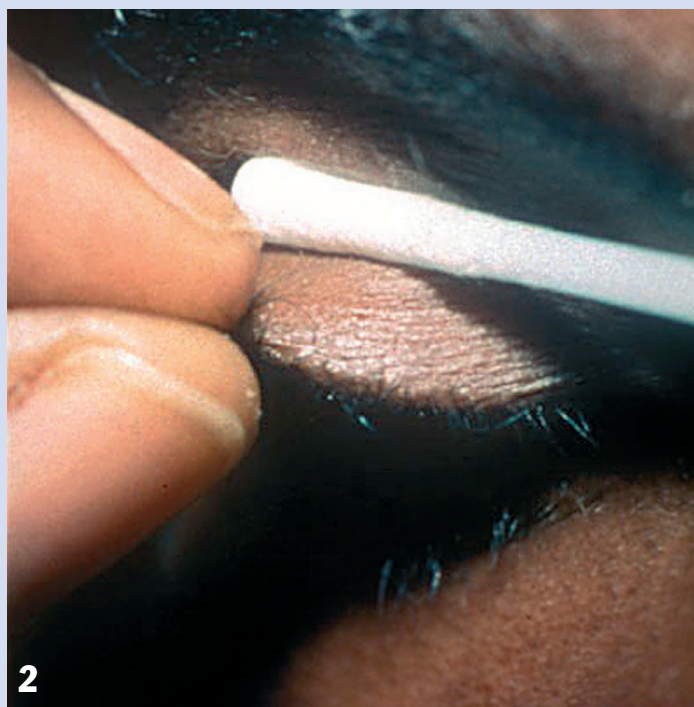
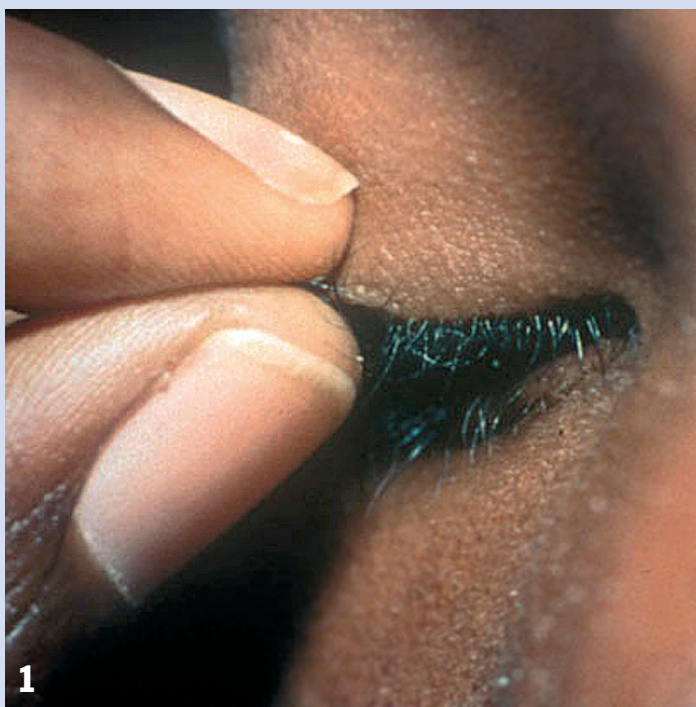- Se laver les mains. → ①
- Expliquer le procédé et dire au patient qu'il va ressentir une certaine gêne, mais qu'il doit se détendre et ne pas bouger.

Méthode

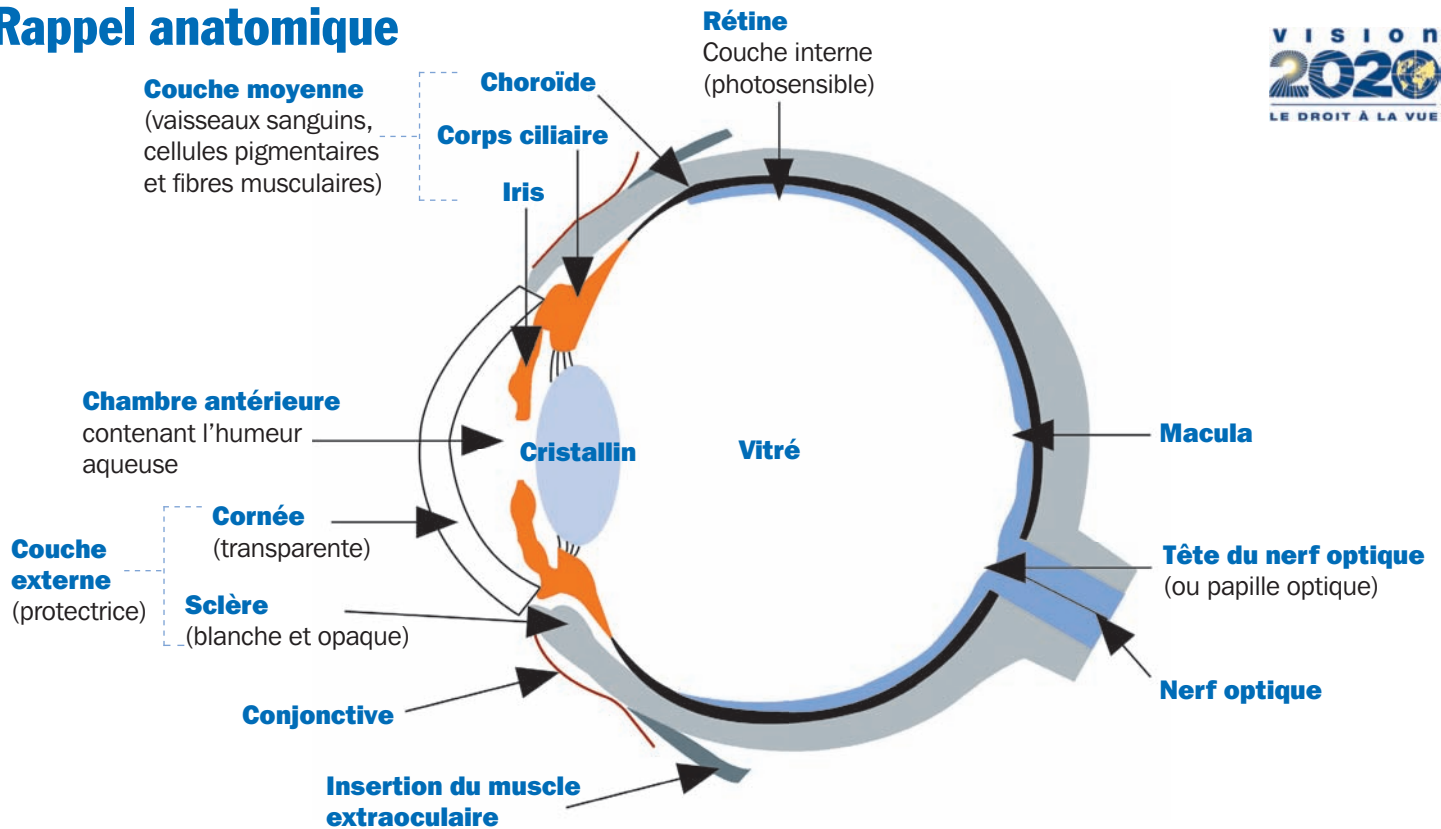
- Demander au patient de regarder **vers le bas**.
- Avec une main, maintenir les cils de la paupière supérieure entre le pouce et l'index (Fig. 1).
- Avec l'autre main, placer un coton-tige (ou trombone ou autre petit objet à bout mousse) à mi-distance du bord

palpébral (Fig. 2).

- Retourner la paupière en exerçant une pression légère et régulière (Fig. 3).
- La paupière s'éverse, révélant la conjonctive tarsale supérieure (Fig. 4).
- Une fois la conjonctive tarsale supérieure examinée et le corps étranger enlevé, demander au patient de regarder **vers le haut**. La paupière reprendra alors sa position normale.



Rappel anatomique



Index des fiches techniques

Bain de vapeur 18 | **Bande** 10 | **Blépharite** : toilette 20 | **Brûlures** : lavage oculaire 15 | **Cils** : coupe 17 épilation 16 | **Collyre** 5 | **Coque** : application 8 fabrication 9 | **Cornée** : coloration 14 corps étranger 13 | **Corps étranger** : cornéen 13 sous-palpébral 12 | **Enfant** : examen 4 | **Fluorescéine** 14 | **Geste de soin** 1 | **Injection sous-conjonctivale** 24 | **Lavage des mains** 1 | **Lavage de l'œil** 15 | **Paupières** : corps étranger 12 éversion 11 occlusion avec sparadrap 7 manipulation 2 | nettoyage 3 | **Pansement** : application 8 fabrication 9 | **Pommade** 6 | **Prothèse** 19 | **Rose bengale** 14 | **Tonométrie** : aplanation 22 Schiötz 21 | **Voies lacrymales** 23

La publication de ces fiches a été soutenue par :



La distribution de ces fiches a été soutenue par
l'Organisation pour la Prévention de la Cécité



© International Centre for Eye Health (ICEH) 2009 • Auteur principal : Sue Stevens, ancienne infirmière conseillère, International Resource Centre, ICEH.
• Ont également contribué des suggestions : Dr Nick Astbury, C Patricia Fathers, Professeur Allen Foster, Professeur Clare Gilbert, Professeur Gordon Johnson, Dr Murray McGavin, Dr André-Dominique Négrel • Ont contribué des photographies (par ordre alphabétique) : CBM, John Dart, C Patricia Fathers, Allen Foster, Pak Sang Lee, Murray McGavin, Medical Illustrations Department (Moorfields Hospital), Nuwan Niyadurupola, Sue Stevens.

• Cette série de fiches techniques est basée sur quatre volumes de diapositives : « Teaching series N°10 : Practical ophthalmic procedures », volumes 1 à 4 (ICEH). Ces diapositives ont été financées par CBM, Dark & Light Blind Care, Help Age international, Sight Savers International, Stanley Thomas Johnson Foundation, The Ulverscroft Foundation.

• Conception des fiches : Dr Paddy Ricard et Lance Bellers • Traduction de l'anglais : Dr Paddy Ricard • Maquette : Lance Bellers • Série publiée par : International Centre for Eye Health (ICEH), London School of Hygiene and Tropical Medicine, Keppel Street, London WC1E 7HT, Royaume Uni • La distribution de ces fiches a bénéficié du soutien de l'Organisation pour la Prévention de la Cécité et leur publication a bénéficié du soutien de la Fondation Fred Hollows.

• Pour commander les « Fiches techniques de soins oculaires », envoyer un courriel à : iceh@iceh.org.uk ou écrire à : ICEH, London School of Hygiene and Tropical Medicine, Keppel Street, London WC1E 7HT, Royaume-Uni.