
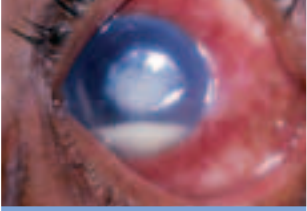

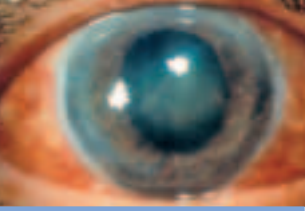


Œil rouge non traumatisé

Prise en charge au niveau primaire

Diagnostic différentiel de l'œil rouge non traumatisé

				
	Conjonctivite	Ulcère cornéen	Iritis aiguë	Glaucome aigu
Œil	Deux yeux atteints le plus souvent	Un œil atteint le plus souvent	Un œil atteint le plus souvent	Un œil atteint le plus souvent
Vision	Normale	Le plus souvent réduite	Souvent réduite	Diminution nette
Douleur oculaire	Œil normal ou sensation de grains de sable	Œil le plus souvent très douloureux	Douleur modérée, photophobie	Douleur importante (maux de tête et nausées)
Sécrétions	Collantes	Larmolement	Larmolement	Larmolement
Conjonctive	Rougeur généralisée (variable)	Rougeur plus marquée autour de la cornée	Rougeur plus marquée autour de la cornée	Rougeur généralisée
Cornée	Normale	Grise, tache blanche (coloration à la fluorescéine)	Le plus souvent transparente (précipités rétrocornéens parfois visibles à la loupe)	Trouble (présence de liquide dans la cornée)
Chambre antérieure	Normale	Parfois présence de pus dans la chambre antérieure (hypopyon)	Cellules visibles à la loupe	Peu profonde ou plate
Taille et forme de la pupille	Normale et ronde	Normale et ronde	Petite et parfois irrégulière	Pupille à demi dilatée et ovale
Réaction de la pupille à la lumière	Bonne réaction	Bonne réaction	Réaction minimale car la pupille est déjà petite	Réaction minimale ou absence de réaction
Pression intraoculaire (PIO)	Normale (mais ne pas tenter de mesurer la PIO) NB : risque infectieux	Normale (mais ne pas tenter de mesurer la PIO)	Normale ou légèrement élevée	Élevée
Photophobie	Légère	Importante	Importante	Aucune
Signes ou tests diagnostiques utiles	Sécrétions purulentes des deux yeux, avec cornée transparente, pupille normale et vision normale	Tache ou marque blanche sur la cornée, qui peut être colorée à la fluorescéine	Petite pupille, qui devient irrégulière lorsque vous la dilatez avec un collyre	Œil très douloureux avec mauvaise vision et pupille dilatée. PIO élevée et chambre antérieure peu profonde

Prise en charge d'un œil rouge non traumatisé

Conjonctivite	Ulcère cornéen	Iritis aiguë	Glaucome aigu
Traiter	Adresser à un spécialiste	Adresser à un spécialiste	Adresser à un spécialiste
Pommade antibiotique 3 fois par jour pendant 5 jours. Conseils d'hygiène	Collyre ou pommade antibiotique toutes les heures	Dilater la pupille seulement si le diagnostic est confirmé	Diamox® (500 mg) par voie orale et collyre à la pilocarpine seulement si le diagnostic est confirmé