

incitatives (par exemple des primes) pour encourager les bons chirurgiens du trichiasis à participer à des programmes intensifs de chirurgie dans des régions reculées.

Au niveau communautaire

- Au niveau de la communauté, les programmes de chirurgie du trichiasis doivent clairement et délibérément cibler les femmes. Pour réussir un programme de lutte contre le trachome, il faut impliquer les communautés concernées par l'entremise des chefs de village, des représentantes des organisations de femmes, des enseignants, des agents de santé communautaires, des agents de vulgarisation sanitaire ou autres personnels de santé de première ligne. Le recrutement de patientes satisfaites de leur opération du trichiasis s'est révélé être une bonne stratégie pour sensibiliser les femmes et les encourager à se faire opérer.
- Un programme de stratégie avancée doit comporter un volet de sensibilisation de la communauté au trachome. Il doit également impliquer la communauté dans la planification et la mise en œuvre des activités, et mobiliser la communauté de telle sorte qu'elle finisse par s'approprier le programme. La participation et la mobilisation de la communauté sont essentielles à l'appropriation de la stratégie CHANCE au niveau communautaire et à la réussite de la mise en œuvre de toutes ses composantes.
- Les responsables de la planification des services de santé au niveau local et communautaire doivent décider de la participation financière éventuelle des membres de la communauté au coût de l'opération. Ceci permettra de mettre en place une prestation de services durable et d'éviter que la communauté ne sous-estime la valeur du service offert (par exemple parce qu'elle considère qu'un service gratuit est de qualité inférieure) ou ne se retrouve dans une situation de dépendance. Ceci étant dit, il ne faut pas que le prix de l'opération soit rétroactif pour les patients pauvres.

En résumé, il est essentiel de prendre en compte les besoins des patients. Ceci nécessite une planification exhaustive aux niveaux national, du district et de la communauté afin d'adapter et de renforcer le système de santé pour répondre à ces besoins. L'objectif à terme est que les patients présentant un trichiasis trachomateux soient opérés avec succès, soient satisfaits du résultat et plaident en faveur du traitement au sein de leur communauté. Ce n'est que lorsque nous aurons atteint ce but que nous serons véritablement en mesure d'éliminer le trachome cécitant.

Références

- EA Cromwell, P Courtright, JD King et al. The excess burden of trachomatous trichiasis in women: a systematic review and meta-analysis. *Trans R Soc Trop Med Hyg* 2009;103(10): 985-92.
- Y Adamu, W Alemayehu. A randomized clinical trial of the success rates of bilamellar tarsal rotation and tarsotomy for upper eyelid trachomatous trichiasis. *Ethiopian Medical Journal* 2002;40: 107-14.
- D Habte, T Gebre, M Zerihun. Determinants of uptake of surgical treatments for trachomatous trichiasis in North Ethiopia. *Ophthalmol Epidemiol* 2008;15(5): 328-33.
- RJ Bowmann, H Faal, B Jatta et al. Longitudinal study of trachomatous trichiasis in The Gambia: barriers to acceptance of surgery. *Invest Ophthalmol Vis Sci* 2002;43(4): 936-40.
- M Melese, W Alemayehu, E Friedlander, P Courtright. Indirect costs associated with accessing eye care services as a barrier to service in Ethiopia. *Trop Med Int Health* 2004;9(3): 426-31.
- W Alemayehu, M Melese, A Bejjga et al. Surgery for trichiasis by ophthalmologists versus integrated eye care workers: a randomized trial. *Ophthalmology* 2004;111: 578-84.
- SK West, A Bedri, TKT Ton, ES West, SP Mariotti. Final assessment of trichiasis surgeons. WHO: Geneva, 2005.

QUESTIONS CLINIQUES

Étude de cas clinique

Irfan Jeeva

Interne spécialisé en ophtalmologie

Aditi Das

Stagiaire en santé publique oculaire

Andy Cassels-Brown

Ophtalmologiste chef de clinique
Leeds University, Royaume-Uni.

L'œil droit de ce patient âgé de 35 ans était rouge, douloureux et larmoyant depuis deux jours lorsqu'il s'est présenté dans notre service. Quatre mois auparavant, il avait effectué un voyage au Cameroun.

L'examen de l'œil droit a révélé une conjonctive rouge et un ver translucide, enroulé et mobile dans l'espace sous-conjonctival (Figure 1). Nous avons diagnostiqué une loase en nous basant sur l'examen clinique, une analyse parasitologique, un hémogramme (qui a démontré une éosinophilie) et l'examen d'un échantillon de sang au microscope

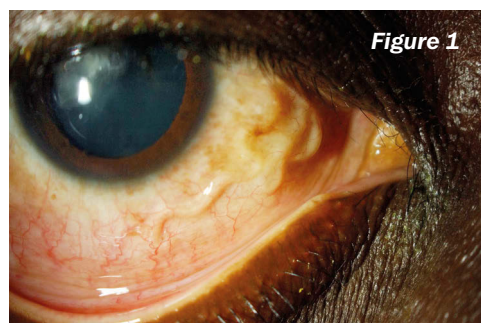


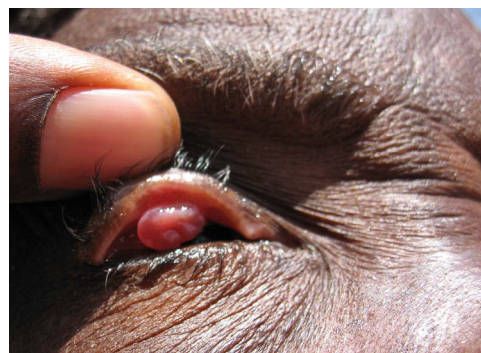Figure 1

Irfan Jeeva

(qui a révélé des microfilaries).

Nous avons tenté d'enlever la filaire (*Loa loa*) sous des conditions d'asepsie avec un éclairage minimal. Nous avons d'abord anesthésié l'œil avec une injection sous-conjonctivale de lignocaine à 2 %, associée à de l'adrénaline diluée au 1/100 000^e, avant de réaliser une incision conjonctivale horizontale de 2 cm de long. En dépit de tous nos efforts, nous n'avons pas réussi à saisir le ver à la pince, car sa surface était trop glissante. Nous avons alors cautérisé avec soin tout autour du ver pour faciliter son extraction. Nous avons ensuite appliqué un antibiotique local et refermé la conjonctive avec du vicryl 6/0. Les symptômes oculaires du patient se sont améliorés en l'espace d'une semaine.

Questions sur une image



Shannath L. Merbs

Cette patiente âgée de 50 ans et vivant en Afrique souffre de douleur oculaire et présente des sécrétions oculaires depuis trois mois, suite à une intervention chirurgicale sur la paupière supérieure visant à traiter un entropion trichiasis.

1. Quel est le diagnostic ? (Cocher une seule option)

- 1a. Ptérygion
- 1b. Carcinome épidermoïde de la conjonctive
- 1c. Granulome conjonctival
- 1d. Sarcome conjonctival de Kaposi
- 1e. Abcès palpébral

2. Cocher tous les facteurs de risque connus pour le diagnostic sélectionné dans la question 1.

- 2a. Exposition au rayonnement ultraviolet

- 2b. Infection par le VIH
- 2c. Ablation incomplète d'un fil de suture
- 2d. Patient de sexe masculin
- 2e. Malnutrition

3. Parmi les options ci-dessous, quel est le traitement recommandé en première intention pour le diagnostic sélectionné en question 1 ? (Cocher une seule option)

- 3a. Collyre à la prednisolone
- 3b. Pommade au chloramphénicol
- 3c. Cryothérapie
- 3d. Excision au scalpel
- 3e. Radiothérapie

RÉPONSES

1. Diagnostic : 1c. Granulome conjonctival secondaire à une opération du trichiasis. Celui-ci peut survenir entre 6 semaines et 6 mois après l'intervention.
2. Facteurs de risque : 2c. La cause la plus courante est la présence d'un petit morceau de fil de suture non résorbable suite à une ablation incomplète des fils de suture.
3. Traitement : 3d. Le traitement recommandé est l'excision au scalpel ou aux ciseaux sous anesthésie locale.

