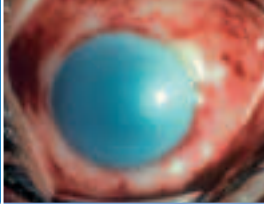






Traumatismes oculaires

Prise en charge au niveau primaire

Cause du traumatisme

					
	Brûlure	Corps étranger	Contusion oculaire	Traumatisme perforant	Lacération palpébrale
Différents types	Chimique (acide ou base), thermique ou due à des radiations	Dans la conjonctive, dans la cornée ou sous le tarse (sous la paupière supérieure)	Causée par un objet non tranchant (par ex. coup de poing) Présence ou non de sang dans la chambre antérieure (hyphéma)	Le plus souvent causé par un objet tranchant ou pointu (par ex. bâton) Perforation sclérale ou cornéenne	Lacération touchant le bord palpébral ou le canalicule
Vision	Réduite	Vision le plus souvent normale, mais peut être altérée si la partie centrale de la cornée est concernée	Réduite	Réduite	Normale
Examen à la lampe torche	Œil rouge et cornée voilée	Corps étranger visible dans la conjonctive, dans la cornée ou sous la paupière	Sang visible dans la chambre antérieure Pupille éventuellement dilatée	Éventuellement cornée voilée et pupille déformée avec hernie de l'uvée Chambre antérieure peu profonde	Lacération visible

Prise en charge des traumatismes oculaires

Brûlure	Corps étranger	Contusion oculaire	Traumatisme perforant	Lacération palpébrale
Laver	Enlever	Évaluer		
Transférer d'urgence	Transférer	Transférer	Transférer d'urgence	Transférer
Laver abondamment à l'eau propre immédiatement, sans oublier qu'il peut y avoir des particules sous la paupière Appliquer une pommade antibiotique et transférer immédiatement vers un service d'ophtalmologie	Enlever avec le coin d'un tissu propre. Si le corps étranger est sur la cornée, utiliser avec précaution une allumette recouverte de coton Appliquer une pommade antibiotique et transférer si le corps étranger ne peut être enlevé	Conseiller le repos et administrer des analgésiques. Ceux-ci ne doivent pas contenir d'aspirine Transférer si l'hyphéma est très douloureux ou si la vision est toujours réduite après 7 jours de repos	Après avoir appliqué une coque oculaire, transférer immédiatement vers un service d'ophtalmologie Administrer immédiatement 0,5 ml d'anatoxine tétanique	Transférer vers un service d'ophtalmologie afin que les bords palpébraux soient bien apposés l'un en face de l'autre Administrer immédiatement 0,5 ml d'anatoxine tétanique

© ICEH 2009. Ces deux posters sont parus sous une forme légèrement différente dans la *Revue de Santé Oculaire Communautaire*, volume 3 n°1 (janvier 2006), pages 3 et 15.

Photographies : ICEH, sauf la photographie illustrant une contusion oculaire (Medical Illustration Department, Moorfields Eye Hospital, Royaume-Uni).

Ces posters font partie d'une série de six posters, que vous pouvez commander gratuitement en écrivant à TALC, PO Box 49, St Albans, Herts, AL1 5TX, Royaume-Uni (ou en écrivant à Paddy.Ricard@Lshtm.ac.uk ou à iceh@iceh.org.uk) ou télécharger sur www.iceh.org.uk/x/yQOV